

LES TEIGNES DES LAPINS ET LEUR TRAITEMENT EN FRANCE : UNE SYNTHÈSE

BOUCHER S., NOUAILLE L.

Cabinet vétérinaire, (Réseau Cristal) BP 539, 85505 LES HERBIERS cedex, France

RESUME : Les teignes des lapins sont dues essentiellement à *Microsporium canis* et *Trichophyton mentagrophytes*. *Microsporium gypseum* peut aussi contaminer *Oryctolagus cuniculus*. Le champignon pénètre dans l'épiderme à la faveur d'une lésion et se multiplie à partir d'une spore ou d'un fragment mycélien en utilisant pour substrat la kératine de la peau, des ongles ou des poils. La contamination se fait à partir d'un animal porteur. Les conditions d'élevage dépassant les normes (température, densité, hygrométrie) sont favorables au développement des teignes. Les dermatophytoses se manifestent sous forme de teignes sèches tondante ou épilante, de teigne suppurée, de teigne favique. La prévention fait intervenir le nettoyage et le respect des normes d'élevage. Des vaccins contre *T. mentagrophytes* existent dans certains pays. Le diagnostic clinique

doit être suivi d'un diagnostic expérimental à l'aide d'observation microscopique, d'un examen avec une lampe de Wood et d'une culture (éventuellement faite sur des milieux dit de culture rapide). Ensuite, l'identification est indispensable à l'établissement du diagnostic. Le traitement fait appel à différentes molécules et doit être complété par la décontamination du milieu d'élevage. La chlorhexidine, l'enilconazole, la griseofulvine, le kétoconazole, la natamycine, la povidone iodée, le thiabendazole, le soufre, la soude, le sulfate de cuivre sont utilisés pour leur propriétés antifongiques. Le traitement local est souvent associé au traitement par voie orale à base de griseofulvine ou de kétoconazole. Enfin, les teignes sont de redoutables zoonoses.

ABSTRACT : Rabbit dermatophytoses and its treatment in France: a synthesis. In the rabbit, dermatophytosis (ringworm, favus) is mainly caused by two types of fungi, *Microsporium canis* and *Trichophyton mentagrophytes*, and infrequently by *Microsporium gypseum*. Fungus develops inside of the epidermis at a skin lesion after initial contamination by one spore or a mycelium fragment. For its development, the mycelium uses skin and hair keratin as substrate. Source of contamination is generally an infected animal (a rabbit but also a cat, a dog, a mouse, ...) by direct contact or through its hair or skin particles. Raising conditions with excessive temperature, humidity or density favour development of the disease. Dermatophytosis may show a dry, and more or less circular depilated area, a suppurating area or a favus. Ringworm can be prevented by strictly controlled raising conditions, and by cleaning and disinfection of equipment. Vaccines have been described in some countries, but

are not available in France. The field diagnosis must be followed by an experimental laboratory diagnosis by means of microscopic observation, use of a Wood's light fluorescence test, and mycelium culture. For the latter, a quick culture media kit is available. Identification of the fungus is necessary for a complete diagnosis. For treatment, different efficient chemicals are available, but their use must be completed by decontamination of equipment (building, cages, feeders, ...). The following chemicals are known for their anti-fungus activity: chlorhexidin, enilconazol, griseofulvin, kétoconazol, inatamycin, iodinated povidone, thiabendazol, sulphur, caustic soda, copper sulphate. Local treatment of the skin is generally associated with oral treatment with griseofulvin (25 mg/kg LW or 750 mg/kg feed during 14 to 28 days) or with ketoconazol. Finally, it must be emphasised that rabbit dermatophytosis can be transmitted to man.

INTRODUCTION

La dermatologie parasitaire du lapin est un domaine étendu. A côté des acariens et des insectes, existent les champignons parasites de la peau ou dermatophytes (CHERMETTE et HAFFAR, 1995; BOUCHER et NOUAILLE, 1996; BOUCHER, 2000). Les teignes (ou dermatophytoses) sont les affections fongiques qui intéressent les poils. Une récente enquête a montré qu'elles étaient parmi les affections parasitaires les plus rencontrées en consultation des NAC (Nouveaux Animaux de Compagnie) au cabinet vétérinaire (TALON, 1999) et elles restent souvent préoccupantes en élevage (BOUCHER et NOUAILLE, 1996).

Le propos de cet article est de faire une synthèse concernant les teignes des lapins.

LES AGENTS RESPONSABLES, PATHOGENIE ET BIOLOGIE.

Les teignes des lapins sont dues à deux genres de champignons: *Microsporium* (on parle de microsporose) et *Trichophyton* (on parle de trichophytie).

Le terme de dermatomycose est réservé à l'affection de la peau, celui d'onychomycose à l'affection des ongles et griffes.

En médecine humaine, on distingue les teignes (mycose des cheveux et du cuir chevelu) de l'herpès circiné (dermatomycose microsporique ou trichophytique de la peau) et de sycosis (dermatophytie de la barbe).

En médecine vétérinaire, les contaminations fongiques dues à *Microsporium* ou *Trichophyton* sont appelées teigne quelle que soit la zone contaminée. Chez les bovins on parle parfois de darte. On parle de kérion, chez l'homme ou chez l'animal, pour caractériser les lésions très inflammatoires en macaron.

La pathogénie des teignes est simple (VAN CUSTEM et ROCHETTE, 1992; AFEP, 1995). Le dermatophyte (champignon poussant dans la peau) pénètre dans l'épiderme à la faveur d'une lésion cutanée. Sa multiplication se fait à partir d'une spore ou d'un fragment de mycélium. Des filaments se forment de façon centrifuge créant une lésion érythémato-squameuse après dilacération et compression des cellules. Le champignon se multiplie en progressant

vers la racine du poil afin d'y trouver de la kératine jeune (EUZEBY, 1999). Les filaments mycéliens arrêtent leur croissance à la limite de kératinisation formant ainsi une zone nommée frange d'Adamson.

Les poils peuvent être attaqués secondairement par certains dermatophytes. L'envahissement se fait à partir de l'ostium folliculaire avec une propagation descendante vers le bulbe.

Le mode de multiplication dans le poil est particulier selon les espèces ce qui permet de distinguer les types endothrix (à l'intérieur du poil) des types endo-ectothrix (à l'intérieur et à l'extérieur du poil) (BUSSIERAS, 1989).

La peau, les poils ou encore la corne des ongles contiennent de la kératine, substrat alimentaire pour les dermatophytes. Ils sont en effet équipés de kératinases facilitant la pénétration du champignon. Alors que le champignon se développe dans la couche cornée de l'épiderme, des phénomènes inflammatoires se manifestent dans les couches plus profondes de la peau. On peut noter une chute des poils faisant suite à l'inflammation des follicules, un squamosis consécutif à l'inflammation de l'épiderme, un érythème qui fait suite à l'inflammation du derme ou encore une suppuration qui peut être consécutive à l'infection des lésions par des bactéries (Staphylocoques, Pasteurelles ...) (BOUCHER et NOUAILLE, 1996).

Les réactions inflammatoires violentes entraînent l'élimination du parasite et il peut s'établir une immunité acquise.

L'épidémiologie des teignes fait en général intervenir un animal contaminé, parfois un lapin, souvent un autre animal qui est à son contact (chien, chat, souris ...). (CHIMAKADZE, 1987 ; BUSSIERAS, 1989 ; HILLYER, 1997 ; BOUCHER, 2000). Lorsqu'un lapin est présent au sein d'un groupe (rassemblement, exposition... introduction d'un nouvel animal dans les élevages) il est fréquent qu'il transmette la maladie à ses congénères provoquant alors une enzootie. Les teignes sont toujours contagieuses mais la contagion peut être limitée. Le caractère saisonnier décrit pour les bovins (où la teigne est plus présente l'hiver) n'est pas remarqué pour les lagomorphes vivant toujours dans le même habitat (lapin de compagnie). Toutefois, dans les élevages professionnels, les clapiers placés en "plein air" sont peu sensibles alors que les élevages confinés présentant une hygrométrie forte (supérieure à 80%) sont très sensibles. La chaleur, l'humidité et des densités trop fortes sont en effet les causes favorisantes prépondérantes

La contamination se fait souvent de manière directe à partir d'un animal infecté ou porteur asymptomatique, qu'il soit ou non de la même espèce que le futur malade. Des contaminations croisées sont en effet possibles. Cependant, la présence de poils infectés par des spores peut également suffire à la contamination qualifiée alors d'indirecte. C'est notamment le cas lorsque les éleveurs



Atteinte de la peau glabre des oreilles

conservent les poils d'autres lapins (infectés asymptomatiques) afin de garnir les nids des femelles reproductrices n'ayant pas bâti un nid suffisamment douillet. Mais tout support inerte ou animé peut être le vecteur des spores. Enfin, la terre peut parfois permettre la prolifération d'espèces géophiles, le milieu extérieur étant alors source de contagion possible. Elle est d'autant plus probable qu'il y a des poils tombés au sol. Source de kératine, ils favorisent le développement de *M. gypseum*.

La résistance des spores dans le milieu extérieur est de plusieurs mois (4 ans pour certaines espèces de *Trichophyton* comme *T. verrucosum* qui contamine habituellement les bovins et les ovins). Pour les teignes contaminant l'espèce *Oryctolagus cuniculus*, on ne dispose pas de telles données mais une extrapolation aux autres espèces des observations faites chez les bovins est probablement possible.

La réceptivité des lapins aux teignes est liée essentiellement au mode d'élevage mais on a pu constater que les sujets à poils longs (lapins angoras, lapins de race renard suisse, lapins dits « lions ») sont plus sensibles. Ils sont sans doute de meilleurs vecteurs de spores. Il n'a pas été mis en évidence de réel facteur racial favorisant. En revanche, un animal malade est plus sujet à développer une teigne qu'un autre. Ainsi, dans les élevages touchés par la myxomatose (maladie immunodéprimante), il est fréquent de voir se développer une dermatophytie.

La durée d'incubation de cette parasitose est d'environ deux semaines (HAGEN, 1969).

LA TEIGNE : MALADIE FONGIQUE POLYMORPHE

Le terme teigne désigne l'atteinte des poils par un champignon. On distingue les teignes tondantes sèches, les teignes suppurées et le favus. L'apparition de l'une ou l'autre de ces formes est liée à la fois au lieu d'implantation du champignon, à l'espèce qui se développe sur les zones kératinisées et à un éventuel

contaminant bactérien secondaire. Existent aussi chez les lagomorphes des épidermophyties des pavillons auriculaires (que l'AFEP décrit comme une atteinte de la peau glabre) par un dermatophyte. La clinique est très variable et peut aller d'un portage asymptomatique à une inflammation violente et des lésions suppuratives. Trois espèces de dermatophytes groupés en deux genres (*Microsporum* et *Trichophyton*) peuvent contaminer le lapin (tableau 1). De la contamination résulte les formes de teignes suivantes (AFEP 1995 ; BOUCHER, 1999 ; CHERMETTE et BUSSIERAS, 1993) :

Teigne sèche tondante microsporique :

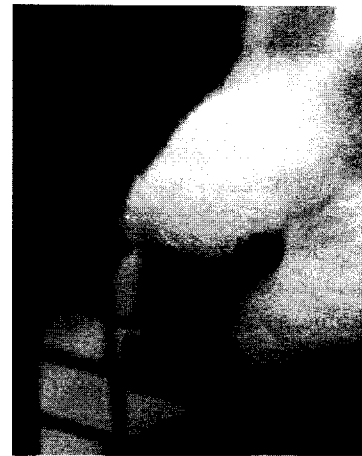La présence de dermatophyte dans le poil le fragilise ce qui provoque des plaques d'alopecie par cassure des phanères parasités. Le bulbe n'est généralement pas attaqué. Chez les lapins, ces types de teignes sont le plus souvent dues à *Microsporum canis*. Le parasitisme est endo-ectothrix microsporique (l'intérieur du poil contient des filaments mycéliens et l'extérieur est entouré d'une gaine continue de petites spores de 2 µm de diamètre en chaînettes indissociables). On observe des plaques de grande taille (4 à 7 cm), souvent peu nombreuses (1 à 4), de forme arrondie et avec une surface recouverte de squames grisâtres. La plaque est hérissée de poils cassés visibles. La lampe de Wood révèle souvent une fluorescence jaune vert intense. Elles sont surtout rencontrées chez le jeune (BERGHOF, 1990 ; VAN CUSTEM et ROCHETTE, 1992).

Teigne sèche épilante trichophytique :

Les dermatophytes provoquent l'agglomération des poils en petites touffes. Les poils sont regroupés par une croûte de quelques millimètres située au dessus de la peau. La touffe de poils s'arrache laissant une zone dépilée délimitée. On note alors une inflammation modérée, un érythème, un squamosis. Généralement, les teignes sèches ne provoquent pas de prurit. La plaque s'agrandit peu à peu. Le parasitisme est endo-ectothrix microïde pour *Trichophyton mentagrophytes*. On observe des filaments mycéliens peu nombreux à l'intérieur du poil et des chaînettes de spores de 2 µm de diamètre à la surface (BUSSIERAS 1989).

Teigne suppurée :

Elle débute par une plaque érythémato-squameuse circulaire qui se tuméfie, rougit, suppure et fait tomber les poils. L'inflammation est violente. Le prurit existe parfois. Le kérion réalise un macaron inflammatoire surélevé et bien délimité de quelques centimètres. Les orifices folliculaires sont dilatés et purulents. Au bout de quelques jours, la suppuration se tarit, les signes d'inflammation s'amenuisent et cette amélioration clinique s'accompagne d'une repousse des poils au centre de la lésion. Ces teignes sont souvent dues à



Atteinte par *Trichophyton mentagrophytes*

Trichophyton mentagrophytes mais il arrive qu'on isole *Microsporum canis* (CHERETTE et BUSSIERAS, 1993).

Teigne favique :

On parle encore de favus. Cette forme de teigne n'est pas très fréquente chez les animaux mais elle tend à se développer chez le lapin d'élevage ces dernières années. On voit les lésions les plus parlantes au niveau des pavillons auriculaires. Les poils ne sont pas cassés mais à leur base se forme une croûte jaunâtre poisseuse soulevant la couche cornée de l'épiderme. Un feutrage mycélien forme un « godet favique » à la base du poil (favus = rayon de miel en latin). Le regroupement de plusieurs godets forme des croûtes jaunâtres, malodorantes et friables. Chez le lapin, il a été isolé de ce type de teigne *T. mentagrophytes* alors que *T. quinckeanum* (qui ne contamine pas les lagomorphes) est connu pour donner ce type de lésions chez les souris. Le godet favique comprime parfois le bulbe pileux qui se nécrose d'où une repousse des poils aléatoire (CHERMETTE et HAFFAR, 1995).

Epidermophytie :

L'atteinte de la peau glabre (essentiellement les pavillons auriculaires) est fréquente chez les rongeurs et lagomorphes contaminés par une teigne sur le reste du corps. Elle débute par une tache érythémato-squameuse qui s'étend de façon centrifuge. La lésion est d'une forme arrondie, limitée, avec un centre plus clair. La périphérie est marquée par une rougeur et des squames. Ces plaques peuvent confluer donnant des placards à contours polycycliques. C'est ce qu'on nomme chez l'homme, l'herpes circiné (EUZEBY, 1999).

DIAGNOSTIC DES TEIGNES

La clinique revêt une grande importance dans le diagnostic des teignes. Cependant, il convient de confirmer une suspicion par des examens complémentaires (BUSSIERAS, 1989 ; CHERMETTE et

BUSSIERAS, 1993 ; AFEP, 1995 ; BOUCHER *et al.*, 1996). Le diagnostic différentiel doit être fait avec les gales sarcoptiques ou notoédriques, les alopecies endocriniennes, les blessures consécutives à des batailles, les diverses dermatites, la myxomatose cutanée, les staphylococcies ou les pasteurelloses cutanées.

Le diagnostic clinique peut être complété par un examen du pelage et des lésions à la lampe de Wood ($\lambda=3650 \text{ \AA}$, lumière ultra violette filtrée sur oxyde de nickel). On examine l'animal ou ses poils dans une pièce obscure à l'aide de cette lampe. On note alors sur certaines colonies de certaines espèces de *Microsporum* (50% environ) une fluorescence vert jaunâtre traduisant la libération de pétridine, produit du métabolisme du tryptophane dont sont capables certaines teignes. La fluorescence n'apparaît que si le poil a été parasité *in vivo* (et non en culture) et si certains topiques comme l'alcool n'ont pas été employés. Les squames ne sont pas fluorescentes alors que certains produits comme les savons, l'acide salicylique, la kératine des squames donnent une fluorescence blanc violacé. L'examen à la lampe de Wood ne permet donc pas un diagnostic de certitude. Une culture des champignons s'avère souvent nécessaire. Elle est indispensable à l'identification des parasites.

Le diagnostic expérimental repose sur la qualité des prélèvements réalisés.

On prélève des poils sur des animaux non traités à l'aide d'une pince à épiler. Il faut en prendre une quantité suffisante (une touffe de quelques dizaines de poils suffit en général). En cas de fluorescence, on peut s'aider de la lampe de Wood. Les poils sont prélevés en périphérie des lésions.

Les squames et éventuellement des croûtes situées à la périphérie des zones glabres seront ramenées à la curette de Brocq ou de Vidal, au vaccinostyle ou au bistouri. On les recueille dans des boîtes de pétri stériles.

Un écouvillonnage des zones grattées peut compléter le prélèvement.

Enfin, la méthode du carré de moquette stérile est très performante, notamment dans le cas des teignes à lésions discrètes ou lors de portage sain. On prépare un petit carré de moquette de 5 cm sur 5 cm que l'on frotte sur la lésion. Ce carré de moquette est ensuite appliqué sur une gélose et on tapote le dos de la moquette afin de faire tomber les squames et spores sur le milieu de culture. Cette technique peut également être employée avec des carrés de gaze stériles. Dans tous les cas on manipulera les prélèvements à l'aide de gants.

Après éclaircissement au chlorallactophénol ou à la postasse de 10 à 30% (un léger chauffage accélère l'éclaircissement), on recherche la présence de spores ou d'hyphes mycéliens dans les squames ou les poils. On cherche notamment des arthrospores en manchons autour des poils pour les microsporidies et en chaînette

pour les trichophyties. Un examen négatif à ce stade ne traduit pas nécessairement l'absence de champignon dermatophyte. Il faut réaliser une culture qui permet en outre la confirmation du diagnostic et l'identification du champignon.

Les poils et les squames sont donc parallèlement ensemencés sur deux géloses de Sabouraud. L'une contient de l'actidione (cycloheximide) pour inhiber la pousse des champignons saprophytes, l'autre un antibiotique antibactérien (chloramphénicol en général). Les milieux sont placés à 25/27°C (les champignons poussent bien entre 20 et 30 °C) et sont observés deux fois par semaine. L'identification d'un dermatophyte peut être donnée en 10 à 30 jours.

La morphologie (tant macroscopique que microscopique) des colonies dépend du milieu de culture (pH, nature du sucre, de la peptone). En outre, on aura parfois des associations fongiques qu'il sera utile de savoir repérer.

Des milieux dits de « culture rapide » (DTM ou Dermatophyte Test Medium) existent et peuvent aisément être employés dans un cabinet vétérinaire. Pour ces tests, les fabricants conseillent de nettoyer la zone à prélever à l'aide d'alcool à 70° et/ou de la laver à l'eau savonneuse avant d'ensemencer (cela évite les contaminations secondaires). Il faut ensuite déposer le produit de raclage ou les poils à la surface de la gélose sans les faire pénétrer dans le milieu de culture. Les tubes doivent être fermés sans serrer le bouchon pour autoriser des échanges d'air. Les dermatophytes utilisant rapidement les protéines du DTM, le rouge phénol utilisé comme indicateur de pH vire au rouge après alcalinisation du milieu. Ce changement de coloration survient avant ou au moment de la pousse du dermatophyte. En revanche, les champignons contaminants (souvent saprophytes) utilisent d'abord les glucides et le milieu reste jaune. L'alcalinisation survient après la pousse des champignons. On considère que le milieu vire en 2 à 13 jours (6 en moyenne) pour un dermatophyte et en 4 à 9 jours pour un contaminant. Certains champignons saprophytes font également virer le milieu dans 20% des cas. Ce test doit donc être complété par l'observation de la couleur des colonies et par leur examen microscopique permettant d'identifier les champignons.

PREVENTION DES DERMATOPHYTIES

Les dermatophytes se multiplient dans un lieu chaud et humide en présence de kératine. Dès lors, de simples mesures d'hygiène et le respect des normes d'élevage sont les éléments indispensables à la prévention des dermatophyties.

Dans tous les cas, on veillera à éliminer mécaniquement (aspiration notamment) le maximum des poils et spores pouvant demeurer. Dans les élevages, un nettoyage à l'aide d'appareil à haute

Tableau 1 : Principaux antifongiques vétérinaires utilisables chez le lapin pour traiter les dermatophytoses

Matière active	Dose habituelle et durée d'emploi	Voie d'administration	Efficace sur	Remarque spécifique ou contre indications
Natamycine	100 mg/l (0,1p1000) 2 fois, à 4 ou 5j d'intervalle, puis selon évolution, tous les 4 à 5 jours	local	dermatophytes levures, aspergillus	- molécule sensible à la lumière (traiter le soir ou à l'obscurité) - s'emploie aussi sur matériel, nids... - DL 50 lapin 1420 mg/kg PV - peut s'employer sur les régions oculaires
Enilconazole	2mg/ml (2p1000)- 4 applications à 4 jours d'intervalle	local	dermatophytes, levures aspergillus	
Enilconazole	générateur de fumée fonction du volume ou solution diluée à 4%, voire 50mg/m ² , si présence de cages, 2 fois par semaine, 3 semaines	désinfection des bâtiments et matériels	dermatophytes, levures, aspergillus	
Thiabendazole	générateur de fumée fonction du volume 60 mg/m ³	désinfection des bâtiments et matériels	aspergillus, dermatophytes	Très actif sur les spores de champignons et moisissures
Chlorhexidine	dilué à 0,05%	local	dermatophytes levures	réserver à l'usage local strict
Povidone iodée	solution à 1g/10ml	local	dermatophytes	utiliser non dilué
Griseofulvine	25 mg/kg Poids Vif 14 jours à 28 jours	par voie orale y compris dans l'aliment	dermatophytes	- éviter traitement des femelles en gestation - rechutes si dosage trop faible - contre indiqué chez animaux jeunes, malades du foie ou femelles en gestation
Kétoconazole	10 mg / kg en deux doses matin et soir 21 à 28 j	par voie orale	dermatophytes levures	A réserver au lapin de compagnie en raison de son coût

pression est conseillé. La vapeur d'eau à 100°C est un excellent moyen de décontaminer un élevage (GALLAZZI, 1988). Il faudra néanmoins sécher ensuite pour éviter une trop forte hygrométrie.

Le respect des normes concernant les densités en élevage doit être strictement appliqué (maximum 40 kg de Poids Vif / m²), l'hygrométrie ne doit pas dépasser 70%, les vitesses d'air doivent se situer entre 0,1 et 0,4 ms⁻¹, et la température idéale se situe entre 16 et 19°C. Les teignes se développent bien dans une hygrométrie supérieure à 80% et à une température supérieure à 25°C.

Une immunité peut se développer contre les teignes. Des vaccins existent ou ont existé chez certaines espèces comme le cheval, le renard d'élevage, le chat, sans pour autant avoir d'AMM en France actuellement. La vaccination de lapins contre *T. mentagrophytes* est citée dans les pays de l'Est notamment (NIKIFOROV, 1986 ; CHIMAKADZE, 1987 ; SIMON *et al.*, 1996).

TRAITEMENT DES TEIGNES

Le traitement vise à associer une action locale et/ou systémique et doit prendre en compte systématiquement le matériel qui aurait pu être au contact des agents contaminants (BUSSIERAS, 1989 ; FRANKLIN *et al.*, 1991 ; ROCHETTE et VAN MEIRHAEGHE, 1997 ; BOUCHER, 1997). Le nombre d'antifongiques disponibles en médecine vétérinaire reste, malgré quelques efforts, insuffisant actuellement. Une seule molécule - la griseofulvine - possède une autorisation de mise sur le marché (AMM) actuellement en France chez le lapin.

Les molécules doivent être capables de traverser la paroi cellulaire du champignon qui est épaisse et chitineuse. Nous limiterons notre article aux antifongiques possédant une AMM en France chez les animaux (tableau 1). Néanmoins, d'autres antifongiques utilisés en médecine humaine, dans des cas bien précis, pourraient être employés avec succès.

Lorsque cela est possible, on tondra les animaux à poils longs pour éliminer mécaniquement le maximum de spores et favoriser l'application des traitements locaux.

Dans tous les cas on traitera les animaux atteints et ceux qui ont été en contact, même s'ils ne présentent pas de lésion. On conseillera au propriétaire ou à l'éleveur qui présenterait un herpès circiné, un sycosis ou une teigne de consulter un dermatologue auquel il mentionnera le diagnostic fait sur ses animaux.

Les traitements systémiques feront appel à la griséofulvine ou au kétoconazole.

La griséofulvine agit sur les mécanismes de perméabilité de la membrane cellulaire. Son action est limitée aux dermatophytes. Son absorption par voie orale est rapide et améliorée par une forme microcristalline (permettant une administration à des doses moins fortes) ou par l'administration au cours d'un repas gras (difficile chez le lapin). La concentration sanguine est généralement basse mais la diffusion tissulaire est bonne avec une concentration sélective dans la peau et les phanères où elle s'incorpore à la kératine. Elle atteint la surface de la peau en 25 à 30 jours. La durée de traitement est donc longue (4 semaines minimum). La griséofulvine peut être responsable d'incidents digestifs, nerveux ou cutanés. Elle est contre-indiquée en cas de porphyrie. Elle potentialise l'hépatotoxicité d'autres médicaments à métabolisme hépatique comme le kétoconazole, un dérivé azolé à la remarquable activité antifongique. Il faut donc respecter un délai d'un mois entre les deux administrations éventuelles. La griséofulvine est un bon antifongique. Administré par voie orale via l'aliment à la dose de 750 mg/kg durant quatorze jours, il permet l'éradication d'une teigne à condition cependant que les conditions favorisant son développement soient corrigées (GALLAZZI 1988).

Le kétoconazole agit quant à lui à trois niveaux en modifiant la perméabilité membranaire, inhibant la synthèse de l'ergostérol (principal constituant de la membrane cellulaire fongique) et favorise l'accumulation de peroxydes d'hydrogène asphyxiant la cellule fongique. Après absorption orale, les taux plasmatiques maxima sont atteints en une à deux heures. La demi-vie plasmatique est de 8 à 9 heures pour des doses de 200 à 400 mg. La pénétration dans les tissus est bonne notamment au niveau des glandes sébacées, des poils et de la peau. L'excrétion est surtout fécale. Il faut éviter les associations avec de l'atropine, les antiacides utilisés lors d'ulcères gastriques, la ciclosporine. La toxicité est hépatique (cytolyse) et elle régresse à l'arrêt du médicament. On fait donc des dosages de transaminases en cas de prise prolongée. La diarrhée est un effet secondaire possible. Il est contre-indiqué chez les femelles gestantes (téragène) et peut

interagir avec la synthèse des hormones stéroïdiennes provoquant une stérilité transitoire des mâles.

Les traitements locaux seront faits à l'aide d'énilconazole, de kétoconazole, ou de natamycine. Les dérivés iodés (povidone iodée, teinture d'iode), cuivriques (sulfate de cuivre à 1%) ou la chlorhexidine peuvent aussi être employés localement pour leur action antifongique. Poils et croûtes seront détruits.

L'énilconazole agit en inhibant la synthèse des stérols (dont l'ergostérol) des membranes plasmiques et provoque ainsi un trouble de la perméabilité cellulaire (y compris sur les cellules de l'hôte). La rémanence est suffisante pour autoriser des traitements espacés de quatre jours. Les suspensions aqueuses permettent des traitements faciles de tout le corps de l'animal. La natamycine, un polyène, quant à elle, agit par la stimulation de la consommation d'oxygène, la transformation de l'ATP en ADP (diminuant la synthèse des composés azotés et glucidiques avec fuite de métabolites essentiels) et par la formation de complexes insolubles avec les stérols aboutissant à l'altération de la perméabilité cellulaire. Elle est plus ou moins active sur les champignons filamenteux et les levures. L'indication majeure reste la kératite mycosique. Les risques de résistances aux traitements prolongés sont considérés comme négligeables mais la natamycine (comme l'amphotéricine B, autre polyène) ne franchit pas la barrière intestinale, même à des doses élevées. On réserve donc son emploi à des traitements locaux. La toxicité est très faible. La DL50 chez le lapin est de 1420 mg/kg PV.

La désinfection des locaux et matériels d'élevage peut se faire à l'aide de solutions d'énilconazole, de thiabendazole, de soufre, de dérivés iodés, de formol à 10%, de soude caustique, ou de chlorhexidine selon la gravité de la situation et le matériel à décontaminer (attention aux effets corrosifs possibles). Pour le petit matériel de pansage, un bain d'énilconazole durant 24 heures est possible.

Enfin, l'emploi de soufre micronisé (dit fleur de soufre) peut être fait dans les nids des femelles contaminées, voire à titre préventif dans les élevages où les teignes sévissent (GALLAZZI, 1988 ; ROSELL, DRONDA, De La Fuente, 2000). On veillera toutefois à le diluer suffisamment au talc, l'administration pure sur la peau de jeunes lapins dépourvus de poils provoquant des lésions empêchant ensuite la pousse correcte de poils.

LA TEIGNE EST UNE ZOONOSE

On distingue les contaminations par des espèces zoophiles ou géophiles (AFEP 1995, BOUCHER et NOUAILLE, 1996 ; EUZEBY 1999).

Les espèces zoophiles : ce sont *Microsporium* souvent isolée en médecine humaine et *Trichophyton mentagrophytes*

Les espèces géophiles contaminant les lapins : *Microsporium gypseum* ou *Trichophyton mentagrophytes* sont parfois impliquées dans les teignes humaines. La contamination de l'animal à l'Homme est parfois remise en cause. On suspecte plus aisément une contamination commune au niveau du sol.

L'infection se fait par contact direct avec les lapins contaminés. Les spores de dermatophytes sont très résistantes dans le milieu extérieur. Ainsi, tout matériel au contact de l'animal porteur ou de son milieu de vie peut être souillé. A ce titre, les vêtements de laine sont fréquemment contaminant. Il convient de les nettoyer à l'aide de lessive pour les décontaminer. On peut aussi les enfermer sans un sac en matière plastique et pulvériser un antifongique qu'on laissera agir vingt-quatre heures.

En cas d'infection humaine, le dermatologue prescrit souvent un antifongique par voie orale et un traitement local. Il convient dans tous les cas de zoonose de traiter le milieu de vie et les animaux potentiellement contaminés simultanément.

CONCLUSION

Les teignes des lapins sont principalement dues à *M. canis* et *T. mentagrophytes*. La clinique présentée par les animaux infectés est variable. Le diagnostic de certitude est réalisé après analyse. Les spécialités vétérinaires antifongiques sont peu nombreuses pour traiter ces animaux et dans tous les cas, on cherchera à associer traitement local, par voie générale et décontamination du milieu de vie. La contagion peut être forte, les champignons résistant bien dans le milieu extérieur. Enfin, les teignes des lagomorphes sont des zoonoses redoutables.

Remerciements : aux docteurs vétérinaires Philippe MAZEROLLES (Intervet SA), Pierre DESBORDES et Stéphane LEMIERE (Merial), Claire JACQUINET (CEVA Santé Animale) et Etienne MEISSONIER (Janssen) pour les données qu'ils nous ont fournies .

Reçu : le 11 Août 2000

Accepté : le 16 février 2001

BIBLIOGRAPHIE

ASSOCIATION FRANCAISE DES ENSEIGNANTS DE PARASITOLOGIE (AFEP), 1995. Parasitologie, Mycologie. *Format Utile, St Maur France. 311 - 334 et 352 - 362.*

- BERGHOFF PC. (traduction C. LAPEIRE), 1990. Les petits animaux familiaux et leurs maladies. *Maloine, Paris, 132p*
- BOUCHER S., 1999. Affections cutanées chez le lapin de compagnie. *Point Vétérinaire, vol 30 N° spécial " Nouveaux animaux de compagnie "*
- BOUCHER S., NOUAILLE L., 1996. Manuel pratique des maladies des lapins *France Agricole éd., Paris, 152 - 155.*
- BOUCHER S., THEBAULT R.G., PLASSIART G., VRILLON J.L., ROCHAMBEAU H DE, 1996. Phenotypical description of hairless rabbits appeared in three different herds. In : *Proc. 6th World Rabbit Congress, Toulouse, Vol 1, 333 - 338*
- BOUCHER S., 1997. La thérapeutique chez les rongeurs et lagomorphes. In : *Cours de base du GENAC Arcachon.*
- BOUCHER S., 2000. Les parasites de la peau et des poils des lapins de concours. *F.F.C. infos, N°199, FFC éd. Paris.*
- BOUCHER S., 2000. Pathologie cutanée nel coniglio da compagnia. *Summa, N° 9, Piccoli animali, 63 - 65*
- BUSSIERAS F., 1989. Les teignes du lapin étude épidémiologique en France. *Th. Doct. Méd. Vét. Toulouse N°89.*
- CHERMETTE R., BUSSIERAS J., 1993. Abrégé de parasitologie vétérinaire. *Fascicule V Mycologie vétérinaire. Service parasitologie ENVA. Maisons Alfort, France. 80 - 93.*
- CHERMETTE R., HAFFAR A. Maladies parasitaires du lapin et des rongeurs domestiques. In : *BRUGERE - PICOUX J., 1995. Pathologie du lapin et des rongeurs domestiques. 2^{ème} ed. Maisons Alfort. 265p.*
- CHIMAKADZE GA., 1987. Trichophyton infection in rabbits. *Trudy [Vsesoyuznogo Instituta Eksperimental'noi Veterinariii] ; vol 65, 72-80*
- EUZEBY J., 1999. Les parasites agents de dermatoses humaines d'origine zoonosique et leur rôle pathogène : étiologie, épidémiologie, caractères cliniques, contrôle. *304p. éd. Euzéby.*
- FRANKLIN CL., GIBSON SV., CAFFREY CJ, WAGNER JE., STEFFEN EK., 1991. Treatment of *Trichophyton mentagrophytes* infection in rabbits. *Journal of the American Veterinary Medical Association, vol 198 ; N°9, 1625 - 1630.*
- GALLAZZI D., 1988. Le dermatomicosi del coniglio. *Professioneallevatore, 15 (12), 21 - 22.*
- HAFFAR A., CHERMETTE R. Les affections du pelage et de la peau chez le lapin domestique. In : *BRUGERE - PICOUX J., 1995 Pathologie du lapin et des rongeurs domestiques. 2^{ème} ed. Maisons Alfort. 265p.*
- HAGEN K. W., 1969. Ringworm in domestic rabbits : oral treatment with griseofulvin. *Laboratory animal., 19, 635-638*
- HILLYER EV., 1997. Dermatologic diseases In : *HILLYER EV., QUESENBERRY KE., Ferrets, rabbits and rodents clinical medicine and surgery. Saunders company, 1^{ère} éd. 215.*
- NIKIFOROV LI., 1986. [Preventing dermatomycoses of rabbits particularly by disinfection.] *Veterinariya, Moscow, USSR ; n°2, 18 - 19.*
- ROCHETTE F., VAN MEIRHAEGHE P., 1997. Enilconazole as a treatment of naturally occurring dermatophytosis in rabbit farms : a review. *World Rabbit Science, 5(1), 7-11*
- ROSELL J.M., DRONDA M.A., DE LA FUENTE L.F., 2000. Capitulo XIX Dermatologia. In ROSELL JM., "Enfermedades del conejo Tomo II Enfermedades", *Mundi prensa éd. Madrid, 335 - 398*
- SIMON G, TOROK I., HORVAT A., 1996. *Trichophyton mentagrophytes* infection in a rabbit farm in Hungary. *Revista iberoamericana de micologia, 13, 73 - 75.*
- TALON A., 1999. " Enquête sur les dominantes pathologiques des nouveaux animaux de compagnie rongeurs et lagomorphes auprès de 200 vétérinaires canins ", *Th Doct. Méd. Vét. n°5, Lyon.*
- VAN CUSTEM J., ROCHETTE F., 1992. Mycoses des animaux domestiques. *Janssen research foundation, Éd. Janssen research Foundation, 226p*

ERRATA

DAM AND LITTER INBREEDING AND ENVIRONMENTAL EFFECTS ON LITTER PERFORMANCE IN BOTUCATU RABBITS

MOURA A.S.A.M.T., POLASTRE R., WECHSLER, F.S.

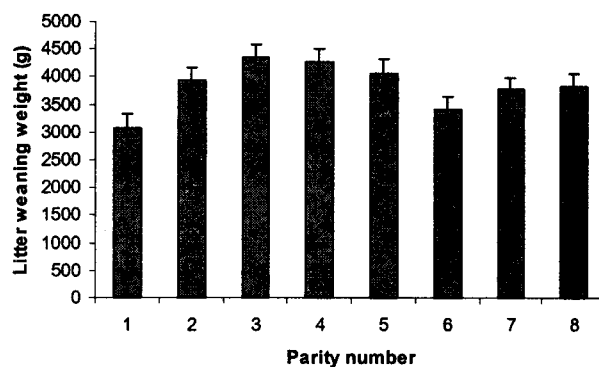
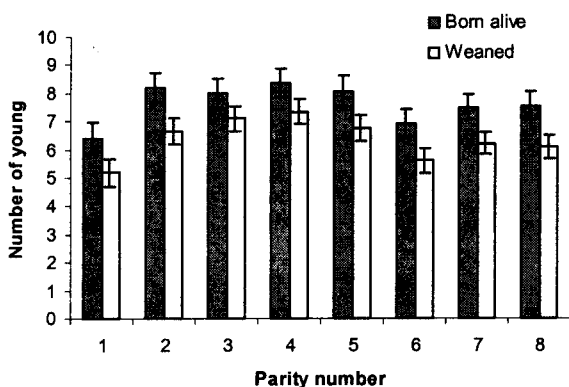


Figure 3: Parity least-square means and standard errors for number born alive and number weaned per litter (319 litters from 46 dams)

Figure 4. Parity least-square means and standard errors for litter weaning weight

This two figures were missing in the original publication of MOURA *et al* (2000)

WRS Volume 8
fascicle 4 pages 151-157