

UNIVERSITAT POLITÈCNICA DE VALÈNCIA

ESCOLA TÈCNICA SUPERIOR D'ENGINYERIA AGRONÒMICA I DEL MEDI NATURAL



PUESTA A PUNTO DE DIFERENTES MODELOS "IN VIVO" DE ACLARAMIENTO MUCOCILIAR MEDIANTE microCT-SPECT UTILIZANDO Tc99m EN COBAYA

TRABAJO FIN DE GRADO EN BIOTECNOLOGÍA

ALUMNO: MARTÍN PÉREZ LEAL

TUTOR: D. PATRICIA ALMUDÉVER FOLCH

DIRECTOR DE TRABAJO: D. JAVIER MILARA PAYÁ

Curso Académico: 2014-2015

VALENCIA, JULIO DE 2015



PUESTA A PUNTO "IN VIVO" DE DIFERENTES MODELOS DE ACLARAMIENTO MUCOCILIAR MEDIANTE microCT-SPECT UTILIZANDO Tc99m EN COBAYA

RESUMEN

Con este trabajo se pretende poner a punto en el laboratorio un modelo "in vivo" de aclaramiento mucociliar mediante tomografía computerizada de emisión monofotónica (SPECT) en cobaya para su uso en ensayos farmacológicos de nuevos tratamientos para enfermedades respiratorias. Para ello, se utilizarán diferentes métodos para visualizar el aclaramiento mucociliar: mediante la ventilación de DTPA-Tc99m, mediante instilación intratraqueal de macroagregados de albúmina marcados con Tc99m, mediante instilación nasal de macroagregados de albúmina marcados con Tc99m y por último mediante la ventilación de nanocoloides de albúmina marcados con Tc99m. De los modelos de medición utilizados, se tomará el basado en la ventilación de nanocoloides de albúmina marcados con Tc99m, por ser en el que mejores resultados se obtuvieron ajustándose a la realidad clínica, para probar tres dosis de amilorida, fármaco que ha demostrado por otras técnicas su efecto en mejorar la actividad mucociliar. Este método podría ser una herramienta de diagnóstico clínico de pacientes con infecciones recurrentes de las vías respiratorias. Además, los efectos de intervenciones físicas o farmacológicas sobre el transporte mucociliar pueden ser estudiados por medio de esta técnica, siendo útil en los ensayos clínicos de nuevas terapias destinadas a aumentar el aclaramiento mucociliar.

Palabras clave: Aclaramiento mucociliar, amilorida, microCT-SPECT, Tc99m

Alumno: Martín Pérez Leal

Valencia, julio de 2014

Tutor académico: D. Patricia Almudéver Folch

Director del Trabajo: D. Javier Milara Payá

Licencia: Creative Commons

AGRADECIMIENTOS

En primer lugar, mi más sincero agradecimiento para Xavi, por la oportunidad de hacer el trabajo en la Fundación, pese a todo siempre ha sabido encontrar un hueco para ayudarme. A Julio Cortijo, y a todo el equipo del laboratorio en general por hacer de los días más largos los más amenos, con vosotros y vosotras da gusto trabajar.

A Patri, porque a pesar del poco tiempo trabajado juntos se hizo cargo de mi proyecto en la universidad, gracias por tus consejos.

No puedo olvidarme de dar las gracias también a mi familia, porque es por ella por la que hoy todo esto es posible, sin su ayuda no lo habría logrado. Gracias por saber compartir conmigo los peores momentos, pero sobre todo por saber celebrar los mejores. En especial destacar a mi tía Rosa, que es quién ha vivido estos años de carrera y este trabajo como si fueran suyos. Gracias por todo.

ÍNDICE DE CONTENIDOS

1.	INTRODUCCIÓN.....	1
1.1.	Importancia del aclaramiento mucociliar	1
1.2.	Fisiopatología y aspectos clínicos del aclaramiento mucociliar.....	2
1.3.	Medición del aclaramiento mucociliar.....	4
1.4.	Terapia farmacológica para mejorar el aclaramiento mucociliar	5
2.	OBJETIVO.....	7
3.	MATERIALES Y MÉTODOS.....	7
3.1.	Animales.....	7
3.2.	Aclaramiento mucociliar bronquial mediante ventilación DTPA-Tc99m.....	8
3.3.	Aclaramiento mucociliar bronquial mediante instilación intratraqueal de macroagregados de albúmina marcados con Tc99m.	10
3.4.	Aclaramiento mucociliar nasal mediante instilación nasal de macroagregados de albúmina marcados con Tc99m.	10
3.5.	Aclaramiento mucociliar bronquial mediante ventilación de nanocoloides de albúmina asociados a Tc99m.	11
3.6.	Aclaramiento mucociliar bronquial mediante ventilación de nanocoloides de albúmina asociados a Tc99m bajo la acción del fármaco amilorida.....	12
3.6.1.	Grupos experimentales	13
3.7.	Análisis de los resultados	14
4.	RESULTADOS	14
4.1.	Aclaramiento mucociliar bronquial mediante ventilación DTPA-Tc99m.....	14
4.2.	Aclaramiento mucociliar bronquial mediante instilación intratraqueal de macroagregados de albúmina marcados con Tc99m.	15
4.3.	Aclaramiento mucociliar nasal mediante instilación nasal de macroagregados de albúmina marcados con Tc99m.	17
4.4.	Aclaramiento mucociliar bronquial mediante ventilación de nanocoloides de albúmina asociados a Tc99m.	17
4.5.	Aclaramiento mucociliar bronquial mediante ventilación de nanocoloides de albúmina asociados a Tc99m bajo la acción del fármaco amilorida.....	19
5.	DISCUSIÓN DE LOS RESULTADOS	21
6.	CONCLUSIONES	24
7.	BIBLIOGRAFÍA.....	25

ÍNDICE DE FIGURAS

Figura 1. Estructura básica del epitelio de las vías respiratorias.	1
Figura 2. Mecanismos de acción de diferentes compuestos que despolarizan la membrana celular.....	6
Figura 3. Equipo de ventilación par animales pequeños.	8
Figura 4. Imágenes representativas capturadas a tiempo 0 después de la ventilación de los nanocoloides de albúmina asociados a Tc99m en cobaya. Las imágenes se analizaron en este laboratorio.....	13
Figura 5. Imágenes capturadas a diferentes tiempos, siendo cada tiempo tomado cada 4min, después de la ventilación del DTPA asociada a Tc99m en cobaya.....	14
Figura 6. Imagen representativa obtenida mediante tecnología micro-CT después de la ventilación del DTPA asociada a Tc99m en cobaya.	14
Figura 7. Representación de los resultados obtenidos mediante técnicas de imagen de la actividad frente al tiempo (min).	15
Figura 8. Imágenes capturadas a diferentes tiempos después de la instilación intratraqueal de macroagregados de albúmina asociados a Tc99m en cobaya mediante SPECT.....	15
Figura 9. Imagen representativa obtenida mediante tecnología micro-CT después de la instilación intratraqueal de macroagregados de albúmina asociados a Tc99m en cobaya.....	15
Figura 10. Imagen obtenida tras la instilación intratraqueal de macroagregados de albúmina asociados a Tc99m mediante la tecnología microCT-SPECT donde se observa en verde la zona de actividad del Tc99m.	16
Figura 11. Representación de los resultados obtenidos mediante técnicas de imagen de la actividad frente al tiempo (min).	16
Figura 12. Imágenes capturadas al inicio y final de la instilación nasal de macroagregados de albúmina asociados a Tc99m en cobaya. Las imágenes se analizaron en este laboratorio.	17
Figura 13. Imagen obtenida tras la ventilación de nanocoloides de albúmina asociados a Tc99m mediante la tecnología microCT-SPECT	18
Figura 14. Media \pm Desviación estándar del % de la señal basal. Representados el control y los tratados con cloroquina.	18
Figura 15. Imagen superpuesta de los cortes axial, sagital y coronal de una sección de la reconstrucción de la información obtenida por la técnica microCT-SPECT de un sujeto experimental sin suministro de fármaco a diferentes tiempos (2, 4 y 6h).....	19
Figura 16. Imagen superpuesta de los cortes axial, sagital y coronal de una sección de la reconstrucción de la información obtenida por la técnica microCT-SPECT de un sujeto experimental a diferentes tiempos (2, 4 y 6h) habiendo suministrado amilorida 10mM.....	20
Figura 17. Representación del porcentaje de señal detectado en función del tiempo a las diferentes concentraciones de fármaco y el control. Ampliado el tramo inicial (0-120min) para su correcta visualización.	20
Figura 18. Representación del porcentaje de señal detectado en función del tiempo a las diferentes concentraciones de fármaco y el control.	21

ÍNDICE DE TABLAS

Tabla 1. Dosis de anestesia a administrar por individuo en función del peso del animal.	9
Tabla 2. Grupos de experimentación en la prueba del fármaco, tratamiento a suministrar y número de muestras.	13

1. INTRODUCCIÓN

1.1. Importancia del aclaramiento mucociliar

Con la respiración, las partículas inhaladas, como el polvo y las bacterias llegan inevitablemente a las vías respiratorias. Como respuesta a esta constante amenaza de la inflamación y la infección de las vías respiratorias se han desarrollado diferentes mecanismos de defensa innatos [1]. Se tiene constancia de que el aclaramiento mucociliar es de particular importancia en esta primera línea de defensa, que se vuelve evidente en pacientes con anomalías relacionadas con este sistema, como los pacientes con fibrosis quística o la discinesia ciliar primaria, ya que estos suelen presentarse con infecciones recurrentes de las vías respiratorias [2-4]. En los últimos años, nuestra comprensión de la estructura y la función de este importante mecanismo de defensa ha ido creciendo, además las posibles formas de evaluar, así como mejorar el aclaramiento mucociliar son foco de investigación actualmente [5-7].

Aparte de las numerosas células ciliadas, el revestimiento epitelial de las vías respiratorias intrapulmonares se compone principalmente de células secretoras. Estas células liberan diferentes moléculas antimicrobianas, como son defensinas, lisozima e IgA, moléculas inmunomoduladoras (por ejemplo, citoquinas) y grandes glicoproteínas llamadas mucinas que se unen a cantidades considerables de agua generando un gel deformable conocido como moco [8]. El moco es transportado y separado de los cilios por la capa de líquido periciliar, que tiene dos funciones principales; debido a su baja viscosidad, permite que los cilios lo transporten rápidamente, y evita que las glicoproteínas de la capa de moco se adhieran al glicocáliz de la membrana apical del epitelio [2]: Ver Figura 1.

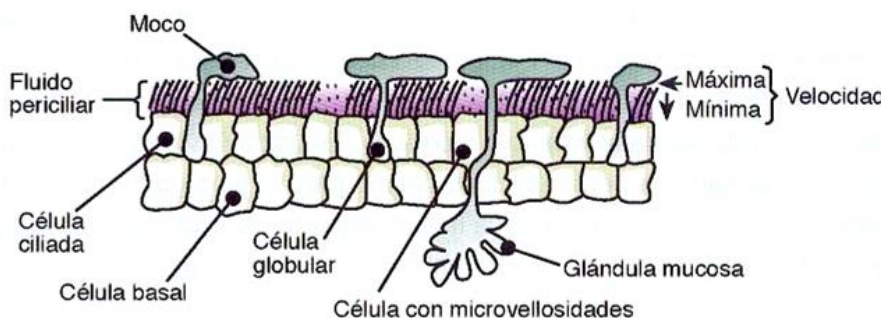


Figura 1. Estructura básica del epitelio de las vías respiratorias.

En individuos sanos, la mucosidad de las vías respiratorias contiene alrededor del 97% de agua y sólo un 3% de sólidos del cual solo el 30% está constituido por mucinas (el resto son proteínas no-mucinas, lípidos, sales y restos celulares). Con esta composición, el moco tendrá una consistencia parecida a la clara de huevo y puede ser

fácilmente limpiado de las vías respiratorias por el batido ciliar. Sin embargo, este equilibrio de hidratación puede ser interrumpido, ya sea por la hipersecreción de mucina o la desregulación del volumen de líquido de la superficie, que dará lugar a un moco más denso y más elástico, que será más difícil de eliminar de las vías respiratorias. Debido a la gran cantidad de agua contenida en la capa de moco, éste sirve como tampón para la capa de líquido periciliar, de modo que esta capa puede mantener su volumen durante variaciones fisiológicas de hidratación de las vías respiratorias.

Recientemente, Button y col. [9] han propuesto una explicación más detallada de la composición de la capa de líquido periciliar de la que anteriormente se venía pensando que consistía principalmente en agua. De acuerdo con esta nueva teoría, la capa de líquido periciliar está ocupada por gran cantidad de mucinas y glicoproteínas grandes, ambas son atadas a los cilios creando así una fina red. Esto evita que las moléculas más grandes tales como partículas inhaladas y mucinas de la capa de moco, entren en la capa de líquido periciliar.

Por lo tanto, en comparación con el modelo anterior llamado “gel-en-agua”, esta nueva teoría (modelo “gel-en-cepillo”) puede explicar por qué la capa de moco y la capa de líquido periciliar pueden existir en tal proximidad sin mezclarse. Además, esta teoría explica mejor los cambios observados en las dos capas en relación a la deshidratación o el exceso de hidratación de la superficie de las vías respiratorias. Para una explicación más detallada del modelo “gel-en-cepillo”, se recomienda al estudiar el artículo de Button y col. [9].

1.2. Fisiopatología y aspectos clínicos del aclaramiento mucociliar

Hay dos razones principales por las que el aclaramiento mucociliar podría verse obstaculizado. Cualquier movimiento ciliar puede ser obstaculizado directamente, por ejemplo por defectos genéticos en proteínas centrales del axonema o por disfunción temporal causada por una infección o influencias ambientales [10-12]; la capa de moco puede constituir el principal problema cuando la deshidratación de la mucosa conduce a un aumento de la viscosidad, mediante el cual el aclaramiento ciliar se vuelve ineficaz. Además, dicha deshidratación puede provocar que la capa de líquido periciliar se encoja, haciendo que los cilios se compriman por debajo de la capa de moco impidiendo así su movimiento. Si la capa de líquido periciliar se va haciendo cada vez más delgada, las glicoproteínas de mucina de la mucosa se unirán a los glicocálices epiteliales como velcro, impidiendo tanto el aclaramiento ciliar como la tos [2, 13, 14].

Aparte de discinesia ciliar primaria y secundaria (PCD, SCD) que afectan a los cilios, muchas otras enfermedades tienen como parte central de su patogénesis un aclaramiento mucociliar anormal. Por ejemplo, esto se aplica a la fibrosis quística, que

es causada por mutaciones en el gen que codifica para el canal de Cl^- conocido como CFTR. Este defecto conduce a la deshidratación de la capa de moco y la contracción de la capa de líquido periciliar, lo cual impide la eliminación del moco tanto por batido ciliar como mediante la tos como ya se ha descrito anteriormente [14].

El deterioro del aclaramiento mucociliar también se observa en pacientes con asma y enfermedad pulmonar obstructiva crónica (EPOC). Una parte importante de su patogénesis se cree que es debida a la hipersecreción de mucina, la cual conduce a cantidades excesivas de moco con un aumento de la viscosidad. Este moco elástico es difícil de eliminar de las vías respiratorias y en casos severos puede llegar a la formación de tapones de moco siendo probable que desemboque en infección o una atelectasia localizada [14, 15].

Los principales síntomas del deterioro del aclaramiento mucociliar se manifiestan en forma de tos y disnea. La disnea es resultado de la mucosidad que obstruye flujo de aire en numerosas vías respiratorias, que en los casos de obstrucción total pueden conducir a atelectasia [14, 16, 17]. La tos puede ser hasta cierto punto sustituta en casos de aclaramiento ciliar impedido. Esto puede ayudar a explicar por qué las enfermedades en las que sólo los cilios están involucrados (como PCD) tienden a ser menos graves que las causadas principalmente por deshidratación de la mucosa (por ejemplo, la fibrosis quística) ya que esto impedirá tanto el aclaramiento ciliar como la tos [2, 14].

Infecciones sinopulmonares recurrentes a partir de la primera infancia son casi universales en los pacientes con defectos sustanciales y permanentes de aclaramiento mucociliar [4]. En parte, se cree que esto es resultado de tapones de moco que bloquean las vías respiratorias más pequeñas creándose así un entorno local que promueve el crecimiento bacteriano. Dicha infección localizada a largo plazo conduce a la hipertrofia de las glándulas mucosas y a daño epitelial perjudicando aún más el aclaramiento mucociliar de esa zona. Eventualmente, la inflamación puede conducir a bronquiectasia que se caracteriza por la dilatación permanente de las vías aéreas y engrosamiento de la pared bronquial. Sin embargo, todas las enfermedades crónicas graves que implican un aclaramiento mucociliar defectuoso tienen como resultado morbilidad sustancial en términos de disnea, infecciones recurrentes sinopulmonares y tos frecuente. La cantidad, la frecuencia y la aparición del esputo variarán de acuerdo a la enfermedad, pero en general con un aumento de la infección, la cantidad aumenta y se vuelve más viscoso y purulento como se ve a menudo en pacientes con fibrosis quística. La estrecha relación con la infección también es evidente en los pacientes con exacerbación infecciosa aguda de la enfermedad pulmonar obstructiva crónica (EPOC), donde se producen grandes cantidades de esputo oscuro/verde y viscoso [14].

1.3. Medición del aclaramiento mucociliar

Los radioaerosoles se pueden utilizar para estudiar el transporte mucociliar de las vías respiratorias ciliadas. El Tc99m insoluble unido a coloides puede ser inhalado y depositado, y su posterior liquidación se puede evaluar mediante gammagrafía. Si el individuo no tose durante el período de estudio, el radioaerosol reflejará el aclaramiento mucociliar. Sin embargo, si el individuo tose durante la medición, el aclaramiento reflejado será una combinación del aclaramiento mucociliar y el producido por la tos. Por lo tanto, los estudios de aclaramiento pulmonar de radioaerosol pueden usarse para la evaluación del aclaramiento mucociliar, el aclaramiento de la tos o la combinación de ambos.

Muchos de los estudios de aclaramiento mucociliar pulmonar de radioaerosol se realizan con el fin de investigar una posible relación entre la disfunción mucociliar y la fisiopatología de las enfermedades pulmonares o retos farmacológicos en el aparato mucociliar. Sin embargo, como están disponibles valores de referencia, la técnica puede también ser utilizada como una herramienta de diagnóstico para evaluar si el aclaramiento mucociliar de una persona está dentro o fuera de esos límites de referencia. En un paciente con infecciones recurrentes y/o la bronquiectasia, un aclaramiento mucociliar unificado y muy lento puede reflejar un PCD subyacente, mientras que este se excluye si el aclaramiento mucociliar es normal o sólo anormal a nivel regional. En este último caso, el radioaerosol se elimina normalmente desde el pulmón excepto en unos pocos sitios correspondientes a la bronquiectasia [6].

Existen algunos centros que realizan regularmente estudios de aclaramiento mucociliar pulmonar de radioaerosol, y sólo unos pocos de ellos lo utilizan como una herramienta de diagnóstico de forma rutinaria. Existe una variación considerable en las técnicas específicas aplicadas teniendo en cuenta: el radiocoloide a utilizar (por ejemplo: albúmina/coloides de azufre), el generador de aerosol y el tamaño de las partículas, la técnica de inhalación (lenta / rápida, profundidad), el período de adquisición de cámara gamma (0-2, 0-6, 0-24h.) y el tipo (posterior/anterior, estático/dinámico/SPECT), la caracterización de la deposición inicial (relación centro/periférico, el índice de penetración), etc. La variación en las técnicas aplicadas refleja la falta de consenso sobre el "mejor método", además se pone de manifiesto que la elección de éste depende de la finalidad específica de la prueba [18, 19, 20].

1.4. Terapia farmacológica para mejorar el aclaramiento mucociliar

En los últimos años, existe un gran interés por encontrar maneras de estimular directamente el aclaramiento mucociliar, lo que ha llevado a muchas nuevas y diferentes terapias.

Algunos se centran en el cambio de la viscosidad de la mucosidad de las vías respiratorias haciendo así que sea más fácilmente eliminable, ya sea por el batido ciliar o al toser. Esto incluye la inhalación de aerosoles de solución salina hipertónica o una formulación de polvo seco de manitol, que promueve el flujo de agua a través de la superficie del pulmón. Otros enfoques para el cambio de la viscosidad del moco han sido para modular directamente los canales de sodio o de cloro del pulmón, con el fin de aumentar la hidratación de la mucosa. Un ejemplo de compuesto es la amilorida, un inhibidor del canal de sodio epitelial (ENaC): Ver Figura 2 [21]. Estos canales, en la superficie del epitelio de las vías aéreas, mantiene el volumen de líquido ayudando a la eliminación de las partículas y patógenos inhalados. El ENaC es un canal que en condiciones fisiológicas permite el pasaje de Na^+ de forma continua, a diferencia de los canales de Na^+ que dependen de un estímulo eléctrico para activarse. Su actividad es regulada por dos mecanismos: por una parte, la probabilidad de apertura, y por otra, el número de canales insertos en la membrana, un balance entre su síntesis y degradación [22]. La regulación negativa de la función ENaC en las vías respiratorias representa una oportunidad terapéutica en la alteración de la eliminación del moco [21]. La regulación del ENaC es compleja, activado por la aldosterona y la vasopresina, es sensible a la amilorida y sus análogos que se unen de forma simultánea a las tres subunidades del ENaC bloqueando el poro iónico [20, 23, 24]. Los estudios iniciales indicaron que la inhalación de este bloqueador de ENaC mejora el aclaramiento mucociliar y mejora la función pulmonar en pacientes con fibrosis quística [21].

Se ha progresado mucho en la comprensión de la estructura del canal de sodio y los canales de cationes selectivos relacionados. El trabajo de Kleyman TR. y col, puso de manifiesto cómo las mutaciones del canal de sodio seleccionadas afectan a la unión de la amilorida, proporcionando pistas importantes hacia la definición de sitios dentro del canal donde se une la amilorida. Los residuos de dentro del poro del canal y dentro de su dominio extracelular participan en la unión de la amilorida. Estos resultados sugieren que los sitios que interactúan con el fármaco dentro del dominio extracelular del canal pueden estar en estrecha proximidad a los residuos de dentro de los poros del canal [24].

La amilorida es también conocida por su acción renal. Presenta capacidad de inducir natriuresis (proceso de excreción de sodio) leve, así como antikaliuresis (inhibición de la excreción de potasio). Estos cambios en la excreción de sal se deben a dirigir la inhibición del canal de sodio en la membrana plasmática apical de la nefrona distal. La amilorida no ejerce ningún efecto inhibitorio directo o indirecto sobre los

canales de potasio apicales. El efecto antilicuriético es probablemente el resultado de la hiperpolarización de la membrana plasmática apical y disminución del gradiente electroquímico para movimiento de potasio a través de la membrana apical en el espacio urinario [25].

También cabe añadir, que se han detectado recientemente en las vías respiratorias receptores del sabor amargo (TAS2Rs), una familia de receptores acoplados a proteínas G, la cual se ha pensado durante mucho tiempo que se expresaba únicamente en las papilas gustativas en la lengua. Sustancias amargas, como la cloroquina, análogo sintético de la quinina, agonista del TAS2Rs, pueden activar estos receptores en el músculo liso de las vías respiratorias causando mayor broncodilatación que los agonistas de los receptores adrenérgicos β_2 , los broncodilatadores más comúnmente utilizados. Sin embargo, los mecanismos que subyacen a esta broncodilatación están siendo difíciles de aclarar. Además, se le atribuye un aumento de la frecuencia de batido ciliar [26,27].

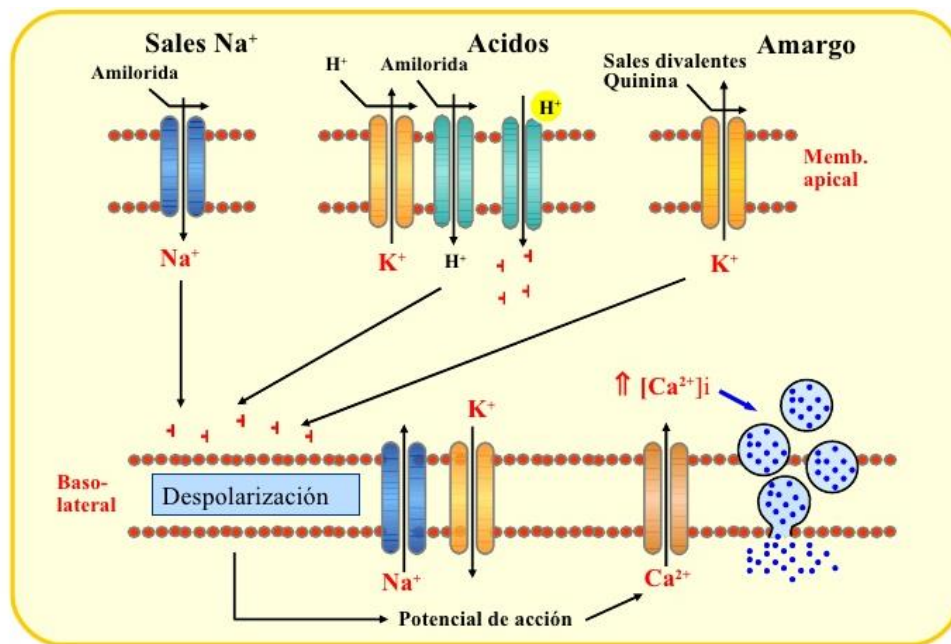


Figura 2. Mecanismos de acción de diferentes compuestos que despolarizan la membrana celular.

Otro enfoque ha sido el degradar el ADN extracelular que se encuentra en el moco por la inhalación de la rhDNAsa, reduciendo así la viscosidad del moco [5, 7, 28]. Otros han tratado de estimular directamente el batido ciliar mediante agentes β -adrenérgicos. Se conoce desde hace algún tiempo cómo aumentar in vitro la frecuencia del batido ciliar, y numerosos estudios han demostrado también la mejora in vivo del aclaramiento mucociliar en pacientes con diversas enfermedades de las vías respiratorias, aunque esta mejora es generalmente más pronunciada en el pulmón normal [7]. Además, algunas nuevas terapias interesantes, exploradas principalmente en relación con fibrosis quística, se centran en la asistencia o la reparación de la

producción de ciertas proteínas defectuosas en las células epiteliales de las vías respiratorias. Este tipo de tratamiento tiene por el momento un carácter experimental, pero muestra gran potencial para la futura mejora de los defectos crónicos de depuración mucociliar [5].

2. OBJETIVO

El objetivo del presente proyecto es la puesta a punto de un modelo in vivo de cobaya para la evaluación de la actividad del aclaramiento mucociliar.

Hoy en día, la gammagrafía del aclaramiento de radioaerosoles insolubles inhalados se puede utilizar en el estudio de aclaramiento mucociliar para evaluar la fisiopatología de enfermedades pulmonares y la importancia de la disfunción mucociliar en este sentido. Esto significa que el procedimiento puede ser utilizado como una herramienta de diagnóstico clínico en el trabajo con pacientes con infecciones recurrentes de las vías respiratorias. Además, los efectos de intervenciones físicas o farmacológicas sobre el transporte mucociliar pueden ser estudiados por medio de esta técnica, que pueden ser útiles en los ensayos clínicos de nuevas terapias destinadas a aumentar el aclaramiento mucociliar.

En este proyecto se utilizará un micro-CT-SPECT para animales (Albira, Oncovision), para medir el aclaramiento mucociliar en diferentes modelos animales, un total de 4 modelos: mediante ventilación de DTPA-Tc99m, mediante instilación intratraqueal de macroagregados de albúmina marcados con Tc99m, mediante instilación nasal de macroagregados de albúmina marcados con Tc99m, y por último, mediante la ventilación de nanocoloides de albúmina marcados con Tc99m. Además, se observará el efecto del fármaco amilorida en uno de los modelos seleccionados, el de la ventilación de nanocoloides de albúmina asociados a Tc99m.

3. MATERIALES Y MÉTODOS

3.1. Animales

Cobayas (*Cavia porcellus*) (alrededor de 300 y 350 gramos) se obtuvieron de Charles River (Kisslegg, Alemania). Los animales fueron alojados en jaulas ventiladas aislados bajo un ciclo de luz-oscuridad de 12 horas y recibieron comida y agua ad libitum. Todos los experimentos con animales se realizaron de conformidad con las directrices gubernamentales e internacionales sobre la experimentación con animales.

Todos los protocolos experimentales in vivo fueron aprobados por el Comité de Ética local.

3.2. Aclaramiento mucociliar bronquial mediante ventilación DTPA-Tc99m.

Número de sujetos: 3.

Se utiliza una solución acuosa de DTPA (Ácido dietilentiaminapentaacético) marcada con Tecnecio 99 metaestable para ser nebulizada e inhalada por el animal. Se administra DTPA-Tc99m mediante un equipo ventilación, ver Figura 3. El animal respira en circuito cerrado el aerosol durante unos minutos. Las partículas en suspensión se distribuyen por el árbol bronquial de forma proporcional a la ventilación pulmonar.



Figura 3. Equipo de ventilación par animales pequeños.

Para anestesiarse a las cobayas se les administró una solución de Ketamina y Metomidina (*Ketolar, oficina de farmacia*) vía intraperitoneal a los sujetos cuyas dosis se adaptaron a cada uno de ellos en función a su peso en el momento de la inyección siguiendo las cantidades estándar que se presenta en la Tabla 1.

KETAMINA 10mg/Kg - MEDETOMIDINA 0,5mg/Kg				
Anestesia por volumen administrado 1000µL				
KETAMINA [i 100mg/mL		METODIMIDINA [i		
PESO g	mg/g	µl	mg/g	µl
200	8,000	80	0,100	100
210	8,400	84	0,105	105
220	8,800	88	0,110	110
230	9,200	92	0,115	115
240	9,600	96	0,120	120
250	10,000	100	0,125	125
260	10,400	104	0,130	130
270	10,800	108	0,135	135
280	11,200	112	0,140	140
290	11,600	116	0,145	145
300	12,000	120	0,150	150
310	12,400	124	0,155	155
320	12,800	128	0,160	160
330	13,200	132	0,165	165
340	13,600	136	0,170	170
350	14,000	140	0,175	175
360	14,400	144	0,180	180
370	14,800	148	0,185	185
380	15,200	152	0,190	190
390	15,600	156	0,195	195
400	16,000	160	0,200	200
410	16,400	164	0,205	205
420	16,800	168	0,210	210
430	17,200	172	0,215	215
440	17,600	176	0,220	220
450	18,000	180	0,225	225
460	18,400	184	0,230	230
470	18,800	188	0,235	235
480	19,200	192	0,240	240
490	19,600	196	0,245	245
500	20,000	200	0,250	250

Tabla 1. Dosis de anestesia a administrar por individuo en función del peso del animal.

El DTPA se elimina del pulmón, con una vida media de 60 minutos.

Los animales serán introducidos en el micro-CT-SPECT (Albira, Oncovision™) en posición prono para las capturas dinámicas de imágenes. Se tomarán las imágenes pulmonares siguientes: la gammagrafía planar anterior (A), posterior (P), laterales a izquierda y derecha (LL y RL), y posterior oblicuas a izquierda y derecha (LPO y RPO) con el sistema de análisis microCT-SPECT. Se adquiere una imagen cada 4 minutos durante alrededor de 70 min.

3.3. Aclaramiento mucociliar bronquial mediante instilación intratraqueal de macroagregados de albúmina marcados con Tc99m.

Número de sujetos: 3

Se utiliza una solución con partículas de macroagregados de albúmina marcada con Tecnecio 99 metaestable para ser instilado vía intratraqueal a los bronquios de los animales, diámetro de la partícula entre 5 y 90 μ m.

En primer lugar se anestesia a las cobayas administrando una solución de Ketamina y Metomidina (Ketolar, oficina de farmacia) vía intraperitoneal a los sujetos cuyas dosis se adaptaron a cada uno de ellos en función a su peso en el momento de la inyección siguiendo las cantidades estándar que se presenta en la Tabla 1.

Para el procedimiento de instilación se realizó una pequeña incisión en la piel del cuello para separar los músculos cervicales y exponer la tráquea. La solución de macroagregados fue inyectada mediante una aguja.

Los animales serán introducidos en el micro-CT-SPECT (Albira, Oncovision™) en posición prono para las capturas dinámicas de imágenes. Se tomarán las imágenes pulmonares siguientes: la gammagrafía planar anterior (A), posterior (P), laterales a izquierda y derecha (LL y RL), y posterior oblicuas a izquierda y derecha (LPO y RPO) con el sistema de análisis microCT-SPECT. Se adquiere una imagen cada 4 minutos durante alrededor de 70 min.

3.4. Aclaramiento mucociliar nasal mediante instilación nasal de macroagregados de albúmina marcados con Tc99m.

Número de sujetos: 3

Se utiliza una solución con partículas de macroagregados de albúmina marcada con Tecnecio 99 metaestable para ser instilado vía intranasal, diámetro de la partícula entre 5 y 90 μ m.

En primer lugar se anestesia a las cobayas administrando una solución de Ketamina y Metomidina (Ketolar, oficina de farmacia) vía intraperitoneal a los sujetos cuyas dosis se adaptaron a cada uno de ellos en función a su peso en el momento de la inyección siguiendo las cantidades estándar que se presenta en la Tabla 1.

La instilación se realizó con la ayuda de una micropipeta, depositando el contenido en la parte interna del meato medio del animal. Los macroagregados tienen un diámetro de entre 60-80 μ m.

Los animales serán introducidos en el micro-CT-SPECT (Albira, Oncovision™) en posición prono para las capturas dinámicas de imágenes. Se tomarán las imágenes pulmonares siguientes: la gammagrafía planar anterior (A), posterior (P), laterales a izquierda y derecha (LL y RL), y posterior oblicuas a izquierda y derecha (LPO y RPO) con el sistema de análisis microCT-SPECT. Se adquiere una imagen cada 4 minutos durante alrededor de 70 min.

Se analiza la distancia recorrida por el macroagregado mediante tecnología microCT-SPECT. Se monitoriza el tiempo y la distancia recorrida por el macroagregado, es decir, se controla la velocidad (distancia/tiempo) a la que se mueve el macroagregado.

3.5. Aclaramiento mucociliar bronquial mediante ventilación de nanocoloides de albúmina asociados a Tc99m.

Número de sujetos: 3

Se obtiene una solución con partículas de nanocoloides de albúmina (diámetro ≤ 80 nm) marcada con Tecnecio 99 metaestable para ser nebulizada e inhalada por el animal. Las partículas se distribuyen por el pulmón. Se deben monitorizar las imágenes mediante tecnología microCT-SPECT durante una 1h.

Para anestesiarse a las cobayas se les administró una solución de Ketamina y Metomidina (Ketolar, oficina de farmacia) vía intraperitoneal a los sujetos cuyas dosis se adaptaron a cada uno de ellos en función a su peso en el momento de la inyección siguiendo las cantidades estándar que se presenta en la Tabla 1.

Tras la espera de 10min, se procede a la nebulización de la solución de nanocoloides de albúmina asociados a Tc99m.

Los animales serán introducidos en el micro-CT-SPECT (Albira, Oncovision™) en posición prono para las capturas dinámicas de imágenes. Se tomarán las imágenes pulmonares siguientes: la gammagrafía planar anterior (A), posterior (P), laterales a izquierda y derecha (LL y RL), y posterior oblicuas a izquierda y derecha (LPO y RPO) con el sistema de análisis microCT-SPECT. Se adquiere una imagen cada 4 minutos durante alrededor de 70 min.

3.6. Aclaramiento mucociliar bronquial mediante ventilación de nanocoloides de albúmina asociados a Tc99m bajo la acción del fármaco amilorida.

Fase 1 del estudio: Control. Análisis de imágenes SPECT a los 0, 30min, 1h, 1'5h, 2h, 4h y 6h después de la **ventilación de nanocoloides** de albúmina asociados a Tc99m; análisis en todo el pulmón y tráquea.

Fase 2 del estudio: Análisis de imágenes de SPECT a los 0, 30min, 1h, 1,5h, 2h, 4h y 6h después de la **ventilación del fármaco** y **ventilación de nanocoloides** de albúmina asociados a Tc99m; análisis en todo el pulmón y tráquea.

Procedimiento:

Para anestesiar a las cobayas se les administró una solución de Ketamina y Metomidina (Ketolar, oficina de farmacia) vía intraperitoneal a los sujetos cuyas dosis se adaptaron a cada uno de ellos en función a su peso en el momento de la inyección siguiendo las cantidades estándar que se presenta en la Tabla 1.

Después de un período de 10 minutos, los animales serán sometidos a la ventilación del fármaco en un volumen final de 300 μ l con concentraciones indicadas (3 mM). Después de otros 10 minutos, una suspensión de Tc99m nanocoloides albúmina (Molipharma, Valencia España; \leq 80nm diámetro de partícula; 10 mCi) será ventilada.

Los animales serán introducidos en el micro-CT-SPECT (Albira, Oncovision™) en posición prono y las capturas dinámicas de imágenes micro-CT y micro-SPECT serán implementadas durante 30 min, seguido de capturas estáticas a 1'5h, 1h, 2h, 4h y 6h. Durante la captura dinámica los animales se anestesiaron y fueron re-anestesiados puntualmente a las 1'5h, 1h, 2h, 4h y 6h.

Se tomarán las imágenes pulmonares siguientes: la gammagrafía planar anterior (A), posterior (P), laterales a izquierda y derecha (LL y RL), y posterior oblicuas a izquierda y derecha (LPO y RPO). Cada fotograma será escaneado por el protocolo hasta obtener 300.000 en el recuento, con 252 secciones de imágenes por cada captura.

Todos los escaneos se realizaron con cámaras gamma con detectores de campo de visión, equipados con colimadores generales de baja energía. El análisis de aclaramiento mucociliar se realizó con el software PMOD seleccionando la totalidad del VOI (Volumen de Interés) tras la inhalación de los nanocoloides se vuelve a medir en diferentes momentos (dinámicos, 2h, 4h, 6h) aplicando el mismo VOI. La cuantificación se realizó mediante el análisis del recuento con el mismo VOI aplicado a cada imagen. Las imágenes de tomografía computarizada (TC) serán capturadas para

visualizar la localización anatómica de las imágenes SPECT como se representa en la Figura 4.

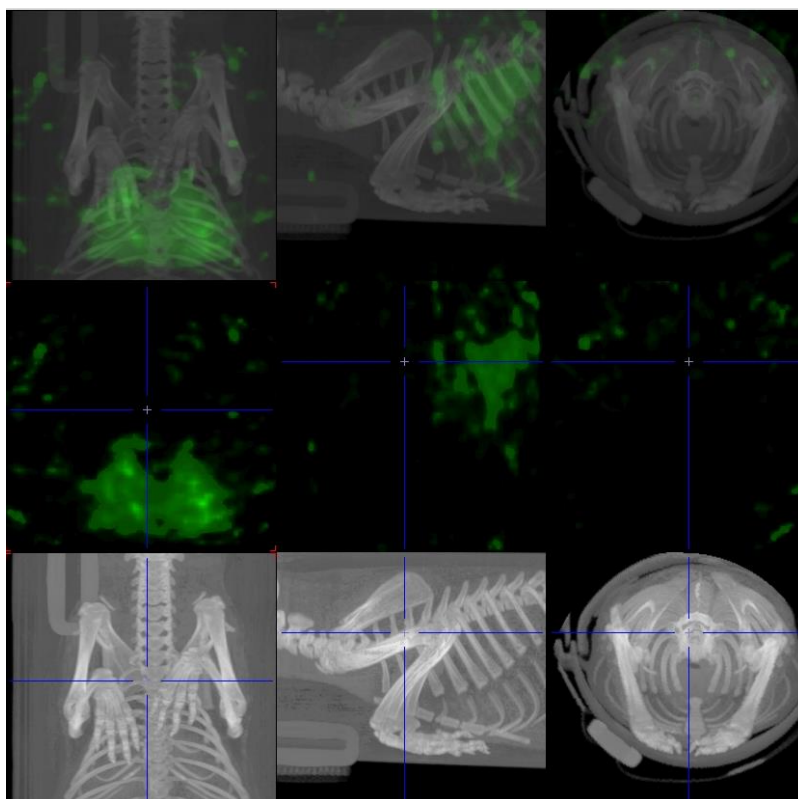


Figura 4. Imágenes representativas capturadas a tiempo 0 después de la ventilación de los nanocoloides de albúmina asociados a Tc99m en cobaya. Las imágenes se analizaron en este laboratorio.

3.6.1. Grupos experimentales

En los grupos experimentales se definirá un grupo control (ventilación vehicular; n=6), grupos con el fármaco a diferentes concentraciones (amilorida 1mM; 3mM, 10mM; n=6) como se muestra en la Tabla 2.

GRUPO	TRATAMIENTO	MUESTRA
CONTROL	Inhalación vehicular (agua 300µl)	N=6
Amilorida 1	Inhalación amilorida 1mM en un volumen final de 300 µl	N=6
Amilorida 3	Inhalación amilorida 3mM en un volumen final de 300 µl	N=6
Amilorida 10	Inhalación amilorida 10mM en un volumen final de 300 µl	N=6

Tabla 2. Grupos de experimentación en la prueba del fármaco, tratamiento a suministrar y número de muestras.

3.7. Análisis de los resultados

Los datos se presentan como media \pm SEM de los recuentos de radiación en cada momento. El análisis estadístico de los resultados se llevó a cabo mediante análisis de varianza (ANOVA) seguido de la prueba de Bonferroni, mediante la prueba *t* de Student, según procede (GraphPad Software Inc, San Diego, CA, EE.UU.). Los datos serán significativos cuando $P < 0,05$.

4. RESULTADOS

4.1. Aclaramiento mucociliar bronquial mediante ventilación DTPA-Tc99m.

La Figura 5 corresponde a imágenes obtenidas mediante SPECT, mientras que la Figura 4 ha sido obtenida por micro-CT. Las partes en coloreadas muestran la zona invadida por el DTPA asociado a Tc99m. Las imágenes fueron analizadas en este laboratorio.

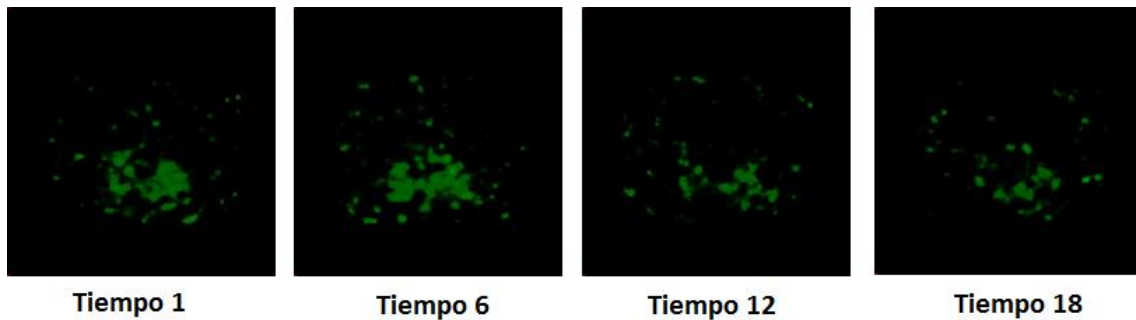


Figura 5. Imágenes capturadas a diferentes tiempos, siendo cada tiempo tomado cada 4min, después de la ventilación del DTPA asociada a Tc99m en cobaya.

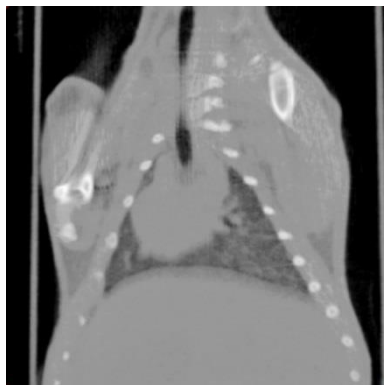


Figura 6. Imagen representativa obtenida mediante tecnología micro-CT después de la ventilación del DTPA asociada a Tc99m en cobaya.

En la Figura 7, quedan representados los datos obtenidos tras el análisis de los resultados anteriores mediante técnicas de imagen, a lo largo de 70min aproximadamente.

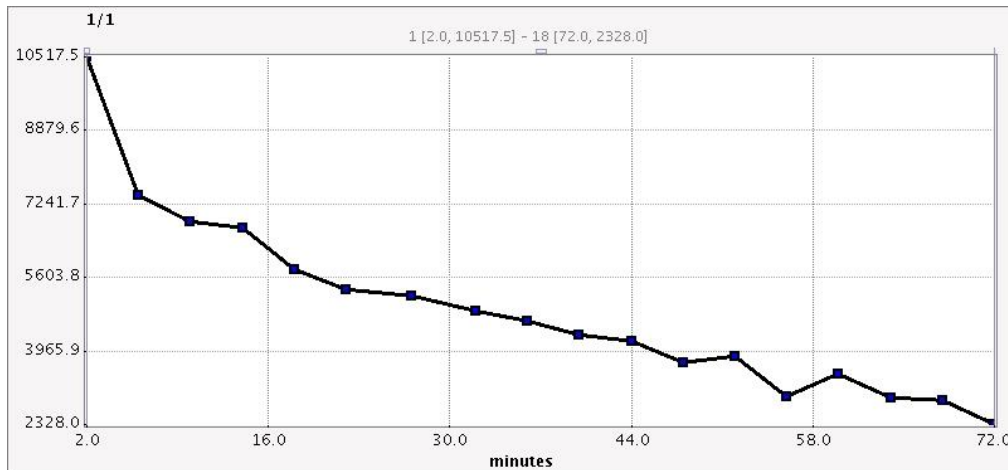


Figura 7. Representación de los resultados obtenidos mediante técnicas de imagen de la actividad frente al tiempo (min).

4.2. Aclaramiento mucociliar bronquial mediante instilación intratraqueal de macroagregados de albúmina marcados con Tc99m.

En las Figuras 8 se muestran imágenes obtenidas mediante SPECT y en la Figura 9 las correspondientes a microCT. Las partes coloreadas muestran la zona invadida por los macroagregados asociados a Tc99m.

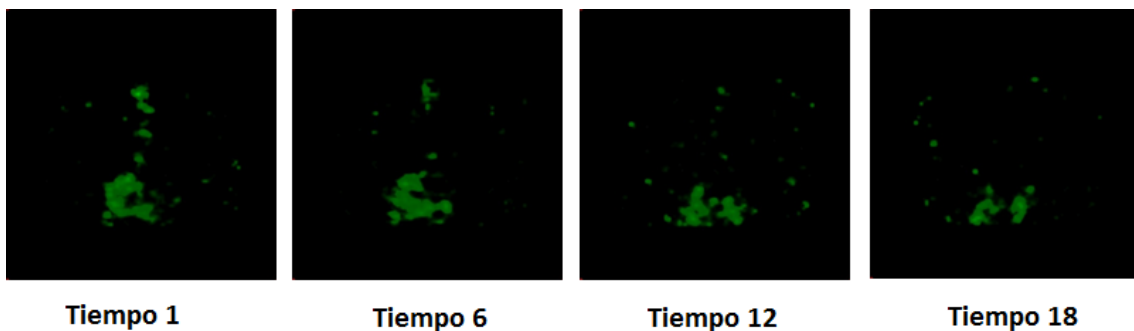


Figura 8. Imágenes capturadas a diferentes tiempos después de la instilación intratraqueal de macroagregados de albúmina asociados a Tc99m en cobaya mediante SPECT.

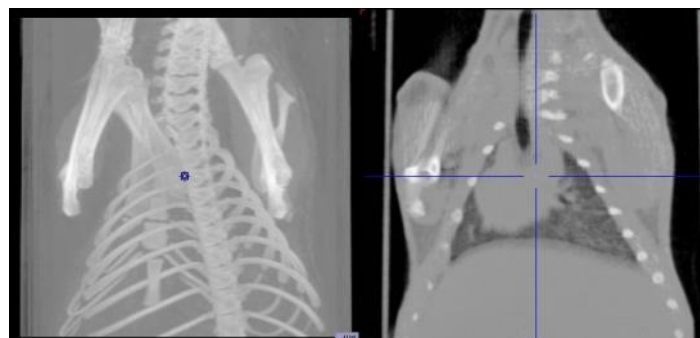

Figura 9. Imagen representativa obtenida mediante tecnología micro-CT después de la instilación intratraqueal de macroagregados de albúmina asociados a Tc99m en cobaya.

En la Figura 10 se pueden observar las imágenes obtenidas mediante SPECT y micro-CT, además, en la parte superior ambas han sido superpuestas para su correcto análisis. En la Figura 11 lo que se representa son los valores analizados mediante técnicas de imagen.

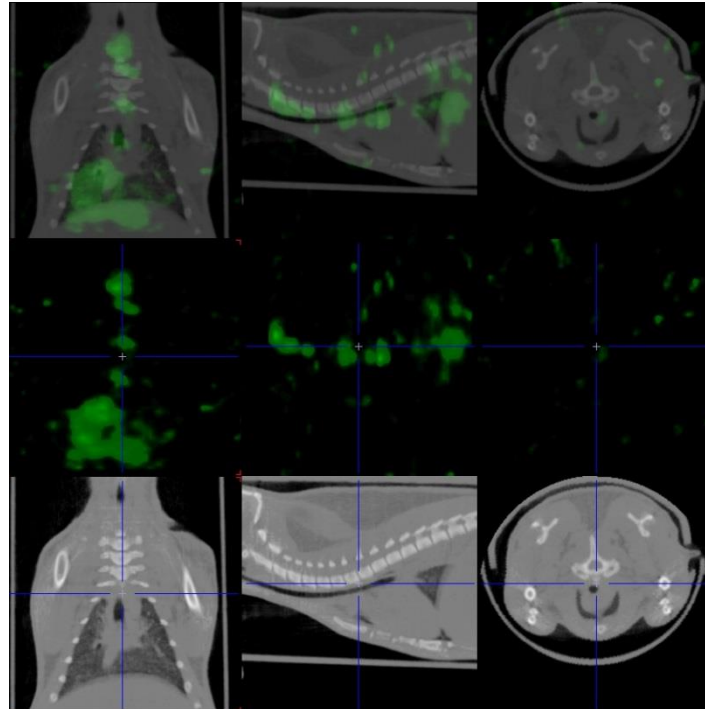


Figura 10. Imagen obtenida tras la instilación intratraqueal de macroagregados de albúmina asociados a Tc99m mediante la tecnología microCT-SPECT donde se observa en verde la zona de actividad del Tc99m.

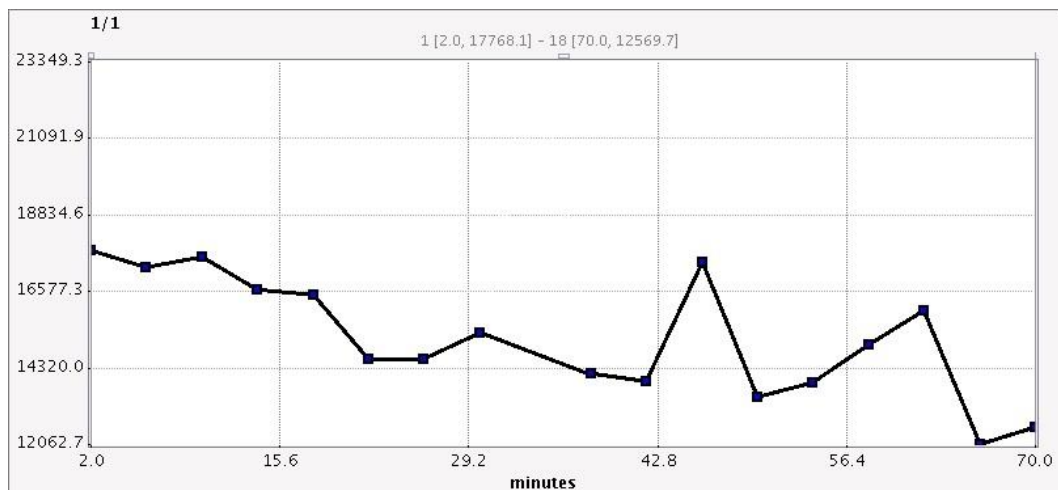


Figura 11. Representación de los resultados obtenidos mediante técnicas de imagen de la actividad frente al tiempo (min).

4.3. Aclaramiento mucociliar nasal mediante instilación nasal de macroagregados de albúmina marcados con Tc99m.

En la Figura 12 se pueden observar las imágenes obtenidas mediante SPECT y micro-CT, además, en la parte superior ambos resultados han sido superpuestos para su correcto análisis. En la Figura 11 lo que se representa son los valores analizados mediante técnicas de imagen. Se determinó la distancia recorrida por los macroagregados, así como el tiempo; la velocidad de aclaramiento mucociliar alcanzada fue de 2,95cm/h.

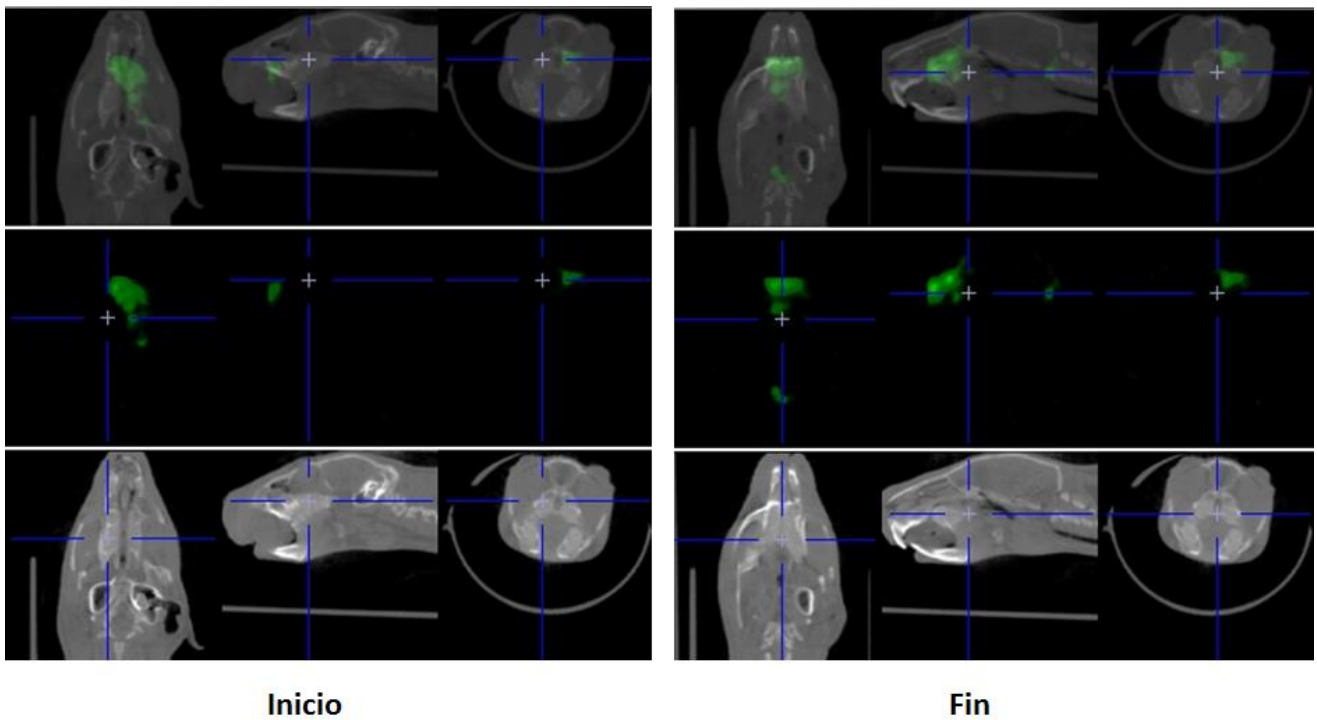


Figura 12. Imágenes capturadas al inicio y final de la instilación nasal de macroagregados de albúmina asociados a Tc99m en cobaya. Las imágenes se analizaron en este laboratorio.

4.4. Aclaramiento mucociliar bronquial mediante ventilación de nanocoloides de albúmina asociados a Tc99m.

Los resultados obtenidos en esta parte del trabajo son los extraídos de los individuos control, es decir sin tratar, y los individuos tratados con cloroquina. Los resultados obtenidos se presentan en las figuras 13 y 14. En la Figura 13 encontramos las imágenes obtenidas por el micro-CT y las obtenidas mediante SPECT, además de ambas superpuestas para su mejor observación. Coloreadas en verde las partes que corresponden a la presencia de Tc99m. Por lo que respecta a la Figura 14 se muestra el % de señal de radiación basal (tiempo 0) de todos los cortes que permite el software a lo largo del tiempo. Los puntos han sido situados en la media de los individuos analizados.

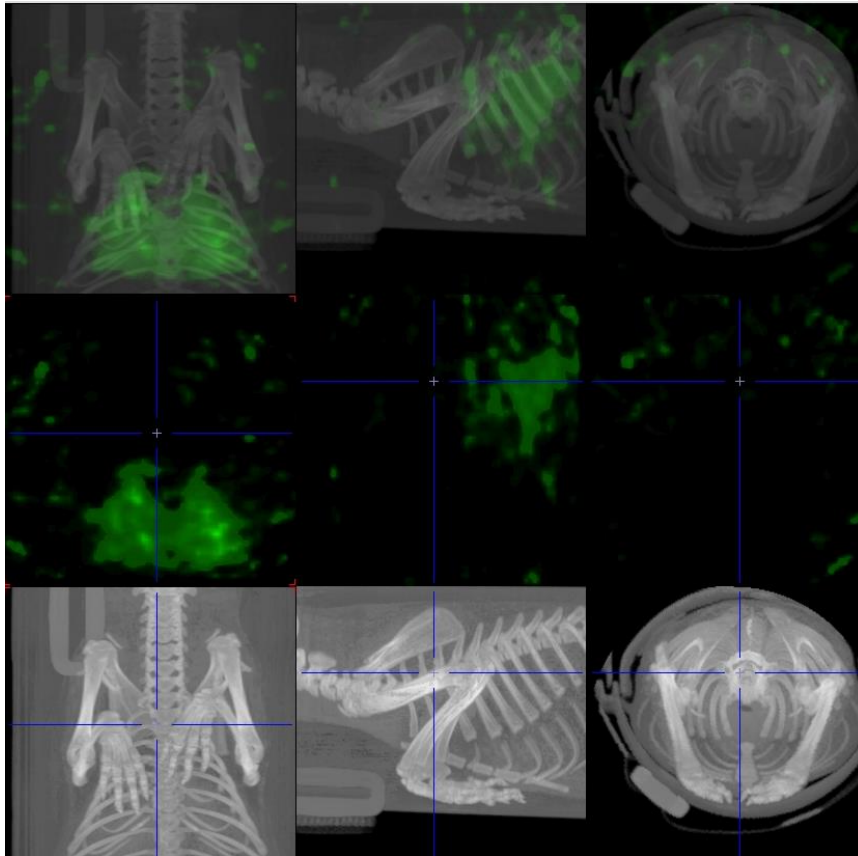


Figura 13. Imagen obtenida tras la ventilación de nanocoloides de albúmina asociados a Tc99m mediante la tecnología microCT-SPECT

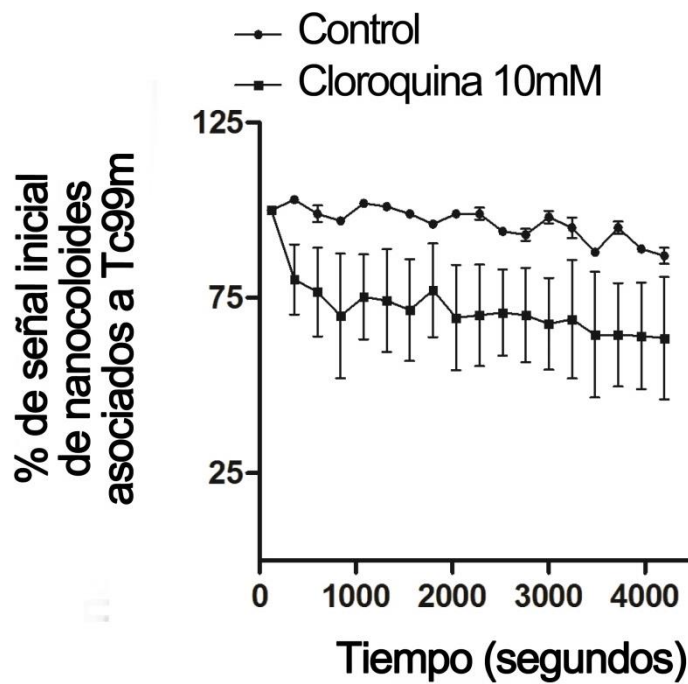


Figura 14. Media \pm Desviación estándar del % de la señal basal. Representados el control y los tratados con cloroquina.

4.5. Aclaramiento mucociliar bronquial mediante ventilación de nanocoloides de albúmina asociados a Tc99m bajo la acción del fármaco amilorida.

Resultados correspondientes a la prueba del fármaco amilorida en individuos sanos, siguiendo los métodos ya expuestos así como los grupos de experimentación anteriormente propuestos. Las imágenes obtenidas mediante microSPECT-CT y han sido superpuestas para su correcta examinación, Figuras 15 y 16. Las áreas en color verde nos permiten saber qué zona se encuentra invadida por los nanocoloides de albúmina asociados a Tc99m. Además, mediante técnicas de imagen se ha cuantificado el porcentaje de señal, pudiendo realizar una gráfica en la cual analizar los resultados como se puede observar en las Figuras 17 y 18.

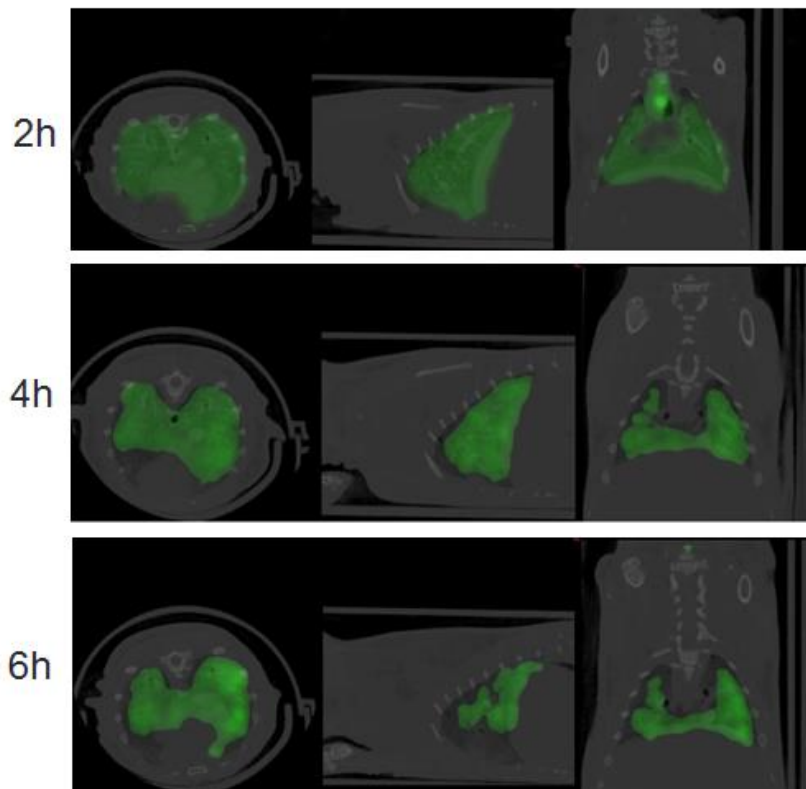


Figura 15. Imagen superpuesta de los cortes axial, sagital y coronal de una sección de la reconstrucción de la información obtenida por la técnica microCT-SPECT de un sujeto experimental sin suministro de fármaco a diferentes tiempos (2, 4 y 6h).

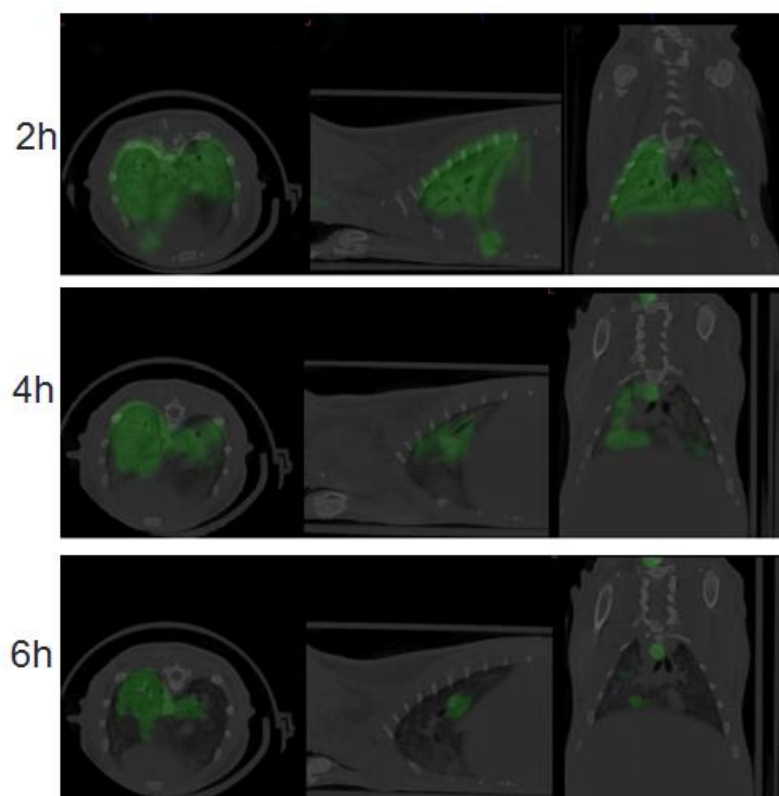


Figura 16. Imagen superpuesta de los cortes axial, sagital y coronal de una sección de la reconstrucción de la información obtenida por la técnica microCT-SPECT de un sujeto experimental a diferentes tiempos (2, 4 y 6h) habiendo suministrado amilorida 10mM.

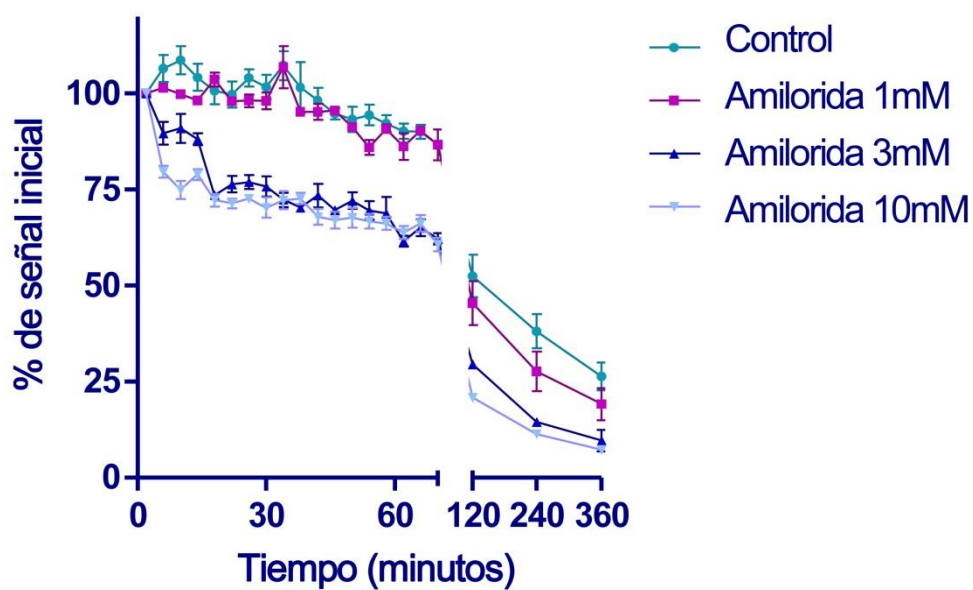


Figura 17. Representación del porcentaje de señal detectado en función del tiempo a las diferentes concentraciones de fármaco y el control. Ampliado el tramo inicial (0-120min) para su correcta visualización.

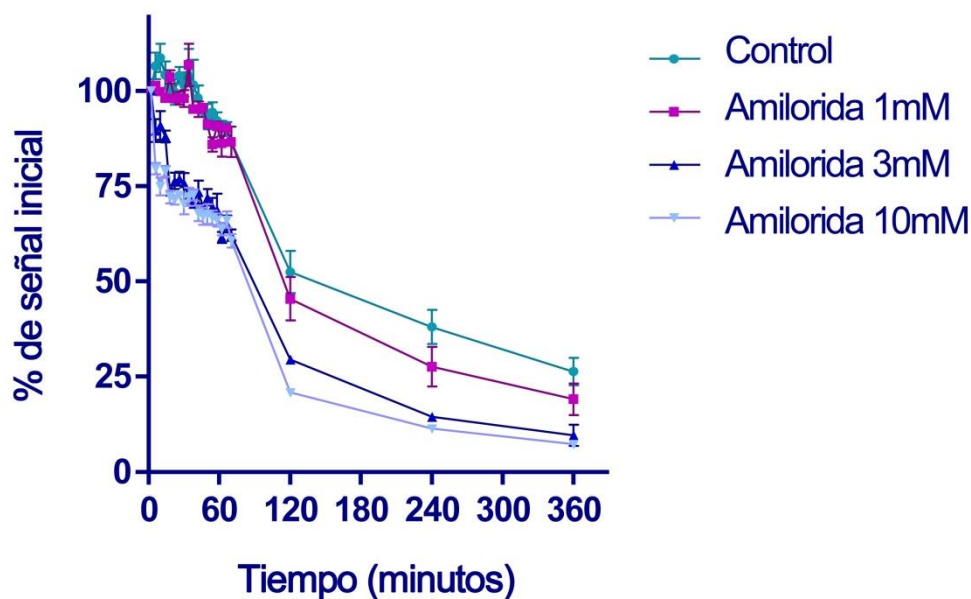


Figura 18. Representación del porcentaje de señal detectado en función del tiempo a las diferentes concentraciones de fármaco y el control.

5. DISCUSIÓN DE LOS RESULTADOS

En función de los resultados obtenidos en los diferentes modelos propuestos se busca la manera de razonar cuál de los cuatro es el más apropiado, basándose en su proximidad a la realidad clínica, permitiendo la reproducción de una serie de condiciones concretas necesarias para llevar a cabo diferentes investigaciones.

En el caso de la ventilación de DTPA asociado a Tc99m, se observa una clara disminución de la actividad, progresiva y lineal, a medida que pasa el tiempo, en este método se debe tener en cuenta que el radiotrazador (DTPA) es capaz de pasar a la sangre debido a fenómenos de absorción alveolar [29]. En este caso se observó una leve radiación a nivel renal en las imágenes. La barrera hemato-gaseosa del pulmón está compuesta por el endotelio vascular, el epitelio alveolar y el intersticio pulmonar. La transferencia de solutos hidrofílicos a través de esta barrera se cree que ocurre por difusión pasiva a través de las respectivas uniones intercelulares del epitelio y endotelio [30]. Probablemente, la mayor utilidad de esta técnica se encuentra en la evaluación funcional del aumento de la permeabilidad en patologías de tipo inflamatorio difuso y en detectar más precozmente cambios en enfermedades difusas, cuando existe un mínimo compromiso y para evaluar seguimiento y pronóstico.

Algunas de las desventajas que presenta son, que da solamente una imagen simple, no es posible realizarlo fácilmente post perfusión, y no proporciona un sistema de ventilación totalmente real en cuanto a lo que se refiere a aclaramiento mucociliar, se está hablando del DTPA, una sustancia gaseosa, el aclaramiento mucociliar actúa sobre partículas sólidas o más o menos líquidas, no sobre gases.

En el caso de la instilación intratraqueal de macroagregados de albúmina asociados a Tc99m, también se observa la lógica disminución del porcentaje de radiación basal debido al aclaramiento mucociliar, a medida que pasa el tiempo las zonas con señal radiactiva se van disipando aunque no se observa de una manera clara y uniforme. Se puede decir que tanto este método como el fundamentado en la ventilación de DTPA-Tc99m, presentan una variabilidad importante que depende del lugar al que lleguen las moléculas, qué proporción bronquial alcance. En el caso de los macroagregados de albúmina el tamaño del diámetro de las partículas comprendido entre 5 y 90 μ m puede ser un factor limitante. El diámetro de los bronquiolos terminales en rata oscila alrededor de los 0,2mm, siendo esta medida en humanos de 0,6mm, es decir, los macroagregados no tienen el tamaño necesario para poder llegar a la totalidad de los pulmones, son mayores, por lo que no hay una buena difusión por el árbol bronquial [31].

Por lo que respecta a la instilación nasal, resulta un buen método para monitorizar la velocidad de aclaramiento mucociliar, pero no supone un modelo ajustado a la realidad clínica. En primer lugar, los datos obtenidos son solo de lo ocurrido a nivel nasal, no aportando información acerca del estado del pulmón. Es cierto que es un método representativo para estudiar el batido ciliar per sé, permitiendo monitorizar la velocidad del mismo, pero en los bronquios existen otras patologías o daños que pueden afectar seriamente a la actividad de aclaramiento mucociliar. Con la información proporcionada por esta técnica, resulta útil en el estudio de discinesia ciliar, puesto que se trata de una patología provocada por un defecto en las proteínas del axonema de las células ciliadas que implica la disminución o ausencia total de motilidad, anomalía que sería observable con esta metodología [11, 32]. Por el contrario, el método de la instilación nasal, no serviría a la hora de estudiar enfermedades que acometen a bronquios y bronquiolos, como por ejemplo asma, EPOC o fibrosis quística, ya que no es posible obtener datos sobre otras zonas de las vías respiratorias, siendo fundamentales para el estudio de los mecanismos de las diferentes anomalías [3, 14, 15, 17]. Además, cabe recordar que tanto este método como el de la instilación intratraqueal son técnicas invasivas. Si existe la posibilidad de emplear una técnica con metodologías que no impliquen incisión en tejidos y órganos del animal, evitando sufrimiento y sobre todo obteniendo los mismos, o mejores, resultados, se debe apostar por ella. El estado de salud en el que se encuentra el animal está íntimamente ligado a su capacidad para responder.

Por último, con el método de la ventilación de nanocoloides de albúmina asociados a Tc99m también se observa la disminución del porcentaje de radiación basal debido al aclaramiento mucociliar, tanto en el control, como en los sujetos tratados con cloroquina, donde se puede observar de manera más acusada como era de esperar, ya que se conoce su actividad broncodilatadora además de que provoca un aumento de la frecuencia de batido ciliar [26,27]. En base a los resultados obtenidos mediante la superposición de imágenes reconstruidas con microCT-SPECT, se puede decir que la ventilación con nanocoloides de albúmina asociados a Tc99m ha sido la técnica que mejor ha llegado a la totalidad del sistema pulmonar, por lo que permite de una manera más exhaustiva y más próxima a la realidad clínica, examinar cómo se produce el aclaramiento mucociliar. Además, este tipo de experimento está sujeto no solo al área que abarcan las partículas, sino a los procesos de dilatación y constricción de bronquios y bronquiolos, lo cual no habría podido ser posible con el resto de técnicas de radioaerosoles que utilizan partículas con un radio superior, dificultando así la entrada de las mismas en la totalidad de las cavidades pulmonares y vías respiratorias. Por todo ello, se eligió el método de la ventilación de nanocoloides de albúmina asociados a Tc99m para medir la actividad del fármaco amilorida en individuos sanos.

En el último ensayo realizado, se observa una disminución con el tiempo del área invadida por los nanocoloides asociados a Tc99m, a medida que pasa el tiempo la zona de actividad radiactiva va reduciendo su área, y así queda reflejado en la gráfica mediante los datos obtenidos mediante técnicas de análisis de imagen. Además, esta disminución está mucho más pronunciada en los casos en los que los animales fueron tratados con el fármaco amilorida, y así se puede observar en las gráficas correspondientes al análisis de las imágenes. Se ve una clara disminución progresiva del porcentaje de señal del Tc99m, no solo en los casos en los que se ha suministrado amilorida a distintas concentraciones, sino también en el control, lo cual es lógico ya que el pulmón sano tiende a aclararse por sí solo, aunque de forma más lenta. En los casos en los que se ha suministrado amilorida a diferentes concentraciones se ve un claro aumento de la actividad del aclaramiento mucociliar a mayor concentración del compuesto en la dosis, hasta alcanzar porcentajes de señal cercanos a cero.

El uso de los nanocoloides de albúmina asociados a Tc99m detectados por microCT-SPECT es una técnica que se utilizó por Namita y col. en humanos para valorar la actividad del aclaramiento mucociliar en sujetos normales. Los resultados obtenidos por ellos son comparables con los obtenidos en este estudio, ya que según revelan, en ambos, se ve la existencia de un mayor ratio de señal de aclaramiento a mayores concentraciones de amilorida en las dosis en comparación con aquellos sujetos a los que no se les administró cantidad alguna de fármaco [34].

Actualmente, el uso clínico de la amilorida está siendo el de diurético. Se concluyó a partir de varios estudios factoriales que la amilorida es un agente diurético moderado y un potente ahorrador de potasio, que actúa de forma independiente y aditiva en combinación con otros fármacos como clorotiazida, ácido etacrínico o furosemida [33]. Se investigó el uso de la amilorida para tratar los problemas en el aclaramiento mucociliar. Diversos estudios ponen de manifiesto que existe un aumento de la actividad del aclaramiento, pero los efectos terapéuticos en pacientes con fibrosis quística fueron mínimos, tiene una baja potencia y una corta duración en su acción sobre las superficies de las vías respiratorias. Por ello, que su uso clínico para tratar trastornos en el aclaramiento mucociliar no haya sido aprobado [34, 35]. El hecho de que el método de la ventilación con nanocoloides de albúmina asociados a Tc99m proporcione unos resultados aproximados a la realidad clínica lo hace un buen modelo para probar este tipo de fármacos, inhibidores de los canales epiteliales de sodio (ENaC), que en la actualidad se encuentran en fase de estudio preclínico. Permite investigar y seleccionar entre los compuestos más potentes y con menos efectos secundarios. En los estudios de Hirsh AJ y col. sobre fármacos análogos a la amilorida de segunda generación, como el benzamilo, se respalda la hipótesis de que la terapia con aerosoles inhibidores de los ENaC aumentan el aclaramiento mucociliar. Sin embargo, la rápida absorción de benzamilo en la superficie de la mucosa compensa su alta eficacia, por lo que es equivalente al efecto de la amilorida in vivo. En futuras investigaciones se busca encontrar inhibidores de los ENaC de tercera generación, que sean menos absorbibles y a la vez más potentes, para una farmacoterapia eficaz mediante aerosoles contra la fibrosis quística [35].

Este trabajo que se presenta, se vale de las diversas técnicas utilizadas para fijar un modelo in vivo de aclaramiento mucociliar, en el que se pone de manifiesto que los resultados obtenidos en su puesta a punto se aproximan a la realidad clínica del proceso de transporte ciliar, utilizando la amilorida como control positivo.

6. CONCLUSIONES

Los resultados aportados por este trabajo permiten afirmar que el análisis de las imágenes y de las cuantificaciones de nanocoloides de albúmina asociados a Tc99m, obtenidas mediante las técnicas de microCT-SPECT, es un método eficaz para seguimiento del aclaramiento mucociliar en animales. Las técnicas de análisis de imagen, así como el método de administración del fármaco hacen posible el seguimiento en este tipo de modelos animales de una forma no invasiva y sin necesidad de sacrificar a los individuos.

De la misma manera, en base a los resultados obtenidos a partir de este estudio se puede hablar de un buen modelo animal in vivo que facilitaría el estudio de diversos efectos de intervenciones físicas y farmacológicas sobre el transporte mucociliar en fases preclínicas, siendo especialmente útil en las terapias destinadas a frenar las disfunciones ocasionadas por el aclaramiento mucociliar pulmonar.

7. BIBLIOGRAFÍA

1. Wanner A, Salathe M, O'Riordan TG: Mucociliary clearance in the airways. *Am J Respir Crit Care Med* 1996;154:1868-1902.
2. Knowles MR, Boucher RC: Mucus clearance as a primary innate defense mechanism for mammalian airways. *J Clin Invest* 2002;109:571-577.
3. Robinson M, Eberl S, Tomlinson C, Daviskas E, Regnis JA, Bailey DL, Torzillo PJ, Menache M, Bye PT: Regional mucociliary clearance in patients with cystic fibrosis. *J Aerosol Med* 2000;13:73-86.
4. Sagel SD, Davis SD, Campisi P, Dell SD: Update of respiratory tract disease in children with primary ciliary dyskinesia. *Proc Am Thorac Soc* 2011;8:438-443.
5. Amirav I, Cohen-Cymbberknoh M, Shoseyov D, Kerem E: Primary ciliary dyskinesia: Prospects for new therapies, building on the experience in cystic fibrosis. *Paediatr Respir Rev* 2009;10:58-62.
6. Marthin JK, Mortensen J, Pressler T, Nielsen KG: Pulmonary radioaerosol mucociliary clearance in diagnosis of primary ciliary dyskinesia. *Chest* 2007;132:966-976.
7. Yoo Y, Koh YY: Current treatment for primary ciliary dyskinesia conditions. *Expert Opin Pharmacother* 2004;5:369-377.
8. Evans SE, Xu Y, Tuvim MJ, Dickey BF: Inducible innate resistance of lung epithelium to infection. *Annu Rev Physiol* 2010;72:413-435.
9. Button B, Cai LH, Ehre C, Kesimer M, Hill DB, Sheehan JK, Boucher RC, Rubinstein M: A periciliary brush promotes the lung health by separating the mucus layer from airway epithelia. *Science* 2012;337:937-941.
10. Afzelius BA: Cilia-related diseases. *J Pathol* 2004;204:470-477.
11. Escudier E, Duquesnoy P, Papon JF, Amselem S: Ciliary defects and genetics of primary ciliary dyskinesia. *Paediatr Respir Rev* 2009;10:51-54.
12. Wang LF, White DR, Andreoli SM, Mulligan RM, Discolo CM, Schlosser RJ: Cigarette smoke inhibits dynamic ciliary beat frequency in pediatric adenoid explants. *Otolaryngol Head Neck Surg* 2012;146:659-663.
13. Boucher RC: Cystic fibrosis: A disease of vulnerability to airway surface dehydration. *Trends Mol Med* 2007;13:231-240.

14. Fahy JV, Dickey BF: Airway mucus function and dysfunction. *N Engl J Med* 2010;363:2233-2247.
15. Randell SH, Boucher RC: Effective mucus clearance is essential for respiratory health. *Am J Respir Cell Mol Biol* 2006;35:20-28.
16. Bosse Y, Riesenfeld EP, Pare PD, Irvin CG: It's not all smooth muscle: Non-smooth-muscle elements in control of resistance to airflow. *Annu Rev Physiol* 2010;72:437-462.
17. Hogg JC: Pathophysiology of airflow limitation in chronic obstructive pulmonary disease. *Lancet* 2004;364:709-721.
18. Kaya E, Fidan F, Unlü M, Sezer M, Tetik L, Acar M. "Evaluation of alveolar clearance by Tc-99m DTPA radioaerosol inhalation scintigraphy in welders." *Ann Nucl Med*. 2006 Oct;20(8): 503-10.
19. Oberdörster G, Cox C, Gelein R. "Intratracheal instillation versus intratracheal-inhalation of tracer particles for measuring lung clearance function." *Exp Lung Res*. 1997 Jan-Feb;23(1):17-34.
20. Foster W. M. , Walters D. M. , Longphre M., Macri K., Miller L. M. "Methodology for the measurement of mucociliary function in the mouse by scintigraphy" *Journal of Applied Physiology* Published 1 March 2001 Vol. 90 no. 3, 1111-1118 DOI:
21. Ble FX, Cannet C, Collingwood S, Danahay H, Beckmann N: Enac-mediated effects assessed by mri in a rat model of hypertonic saline-induced lung hydration. *Br J Pharmacol* 2010;160:1008-1015.
22. GALIZIA, Luciano; OJEA, Alejandro y KOTSIAS, Basilio A.. Regulación por proteasas del canal de sodio sensible al amiloride (ENaC). *Medicina (B. Aires)* [online]. 2011, vol.71, n.2 [citado 2015-06-01], pp. 179-182 .
23. Kashlan OB, Sheng S, Kleyman TR. On the interaction between amiloride and its putative alpha-subunit epithelial Na⁺ channel binding site. *J Biol Chem* 2005; 280: 26206-15
24. Kleyman TR, Sheng S, Kosari F, Kieber-Emmons T. "Mechanism of action of amiloride: a molecular prospective." *Semin Nephrol*. 1999 Nov;19(6):524-32.
25. Kleyman TR, Cragoe EJ Jr. "The mechanism of action of amiloride." *Semin Nephrol*. 1988 Sep;8(3):242-8. Review.
26. Zhang C-H, Lifshitz LM, Uy KF, Ikebe M, Fogarty KE, ZhuGe R (2013) Correction: The Cellular and Molecular Basis of Bitter Tastant-Induced Bronchodilation. *PLoS Biol* 11(3): 10
27. Shah AS, Ben-Shahar Y, Moninger TO, Kline JN, Welsh MJ "Motile cilia of human airway epithelia are chemosensory." *Science*. 2009 Aug 28; 325(5944):1131-4
28. Rogers DF: Mucociliary dysfunction in copd: Effect of current pharmacotherapeutic options. *Pulm Pharmacol Ther* 2005;18:1-8.

29. Barrowcliffe M.P. and Jones J.G. "Solute permeability of the alveolar capillary barrier." *Thorax*. 1987 Jan; 42(1): 1–10.
30. G. R. Mason, A. M. Peters, E. Bagdades, M. J. Myers, D. Snook, and J. M. B. Hughes, "Evaluation of pulmonary alveolar epithelial integrity by the detection of restriction to diffusion of hydrophilic solutes of different molecular sizes," *Clinical Science*, vol. 100, no. 3, pp. 231–236, 2001.
31. Frohlich E, Salar-Behzadi S. Toxicological assessment of inhaled nanoparticles: role of in vivo, ex vivo, in vitro, and in silico studies. *Int J Mol Sci*. 2014; 15:4795-822.
32. Carlén B, Stenram U. "Primary ciliary dyskinesia: a review" *Ultrastruct Pathol*. 2005 May-Aug;29(3-4):217-20.
33. Schapel GJ, Edwards DG, Robinson J. "Potassium-sparing effect of amiloride in a diuretic factorial study in man." *Clin Exp Pharmacol Physiol*. 1975 Jul-Aug;2(4):277-87.
34. Namita Sood, William D. Bennett, Kirby Zeman, James Brown, Carla Foy, Richard C. Boucher, and Michael R. Knowles "Increasing Concentration of Inhaled Saline with or without Amiloride", *American Journal of Respiratory and Critical Care Medicine*, Vol. 167, No. 2 (2003), pp. 158-163.
35. Hirsh AJ, Sabater JR, Zamurs A et al. Evaluation of second generation amiloride analogues as therapy for CF lung disease . *J. Pharmacol. Exp. Ther*. 311 (3) , 929 – 938 (2004) .